

Operatoria II

Alumna: Carli Magdalena

Historia clínica:

- Nombre y Apellido: P. J. L.

- Edad: 38

- No es fumador

- Sin enfermedades presentes.

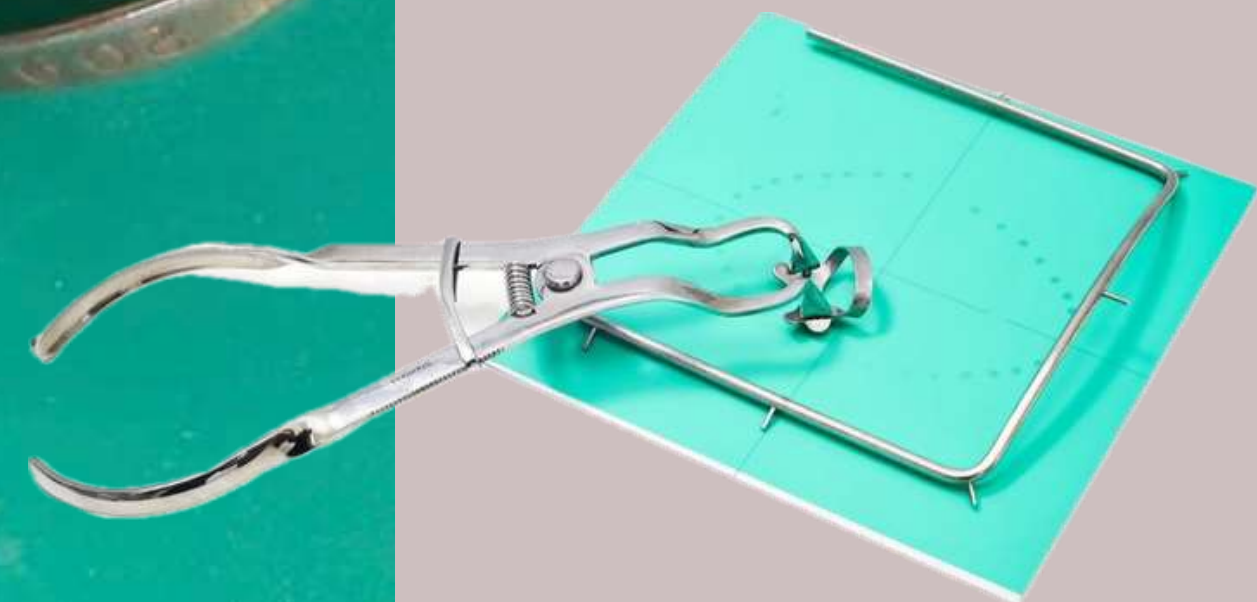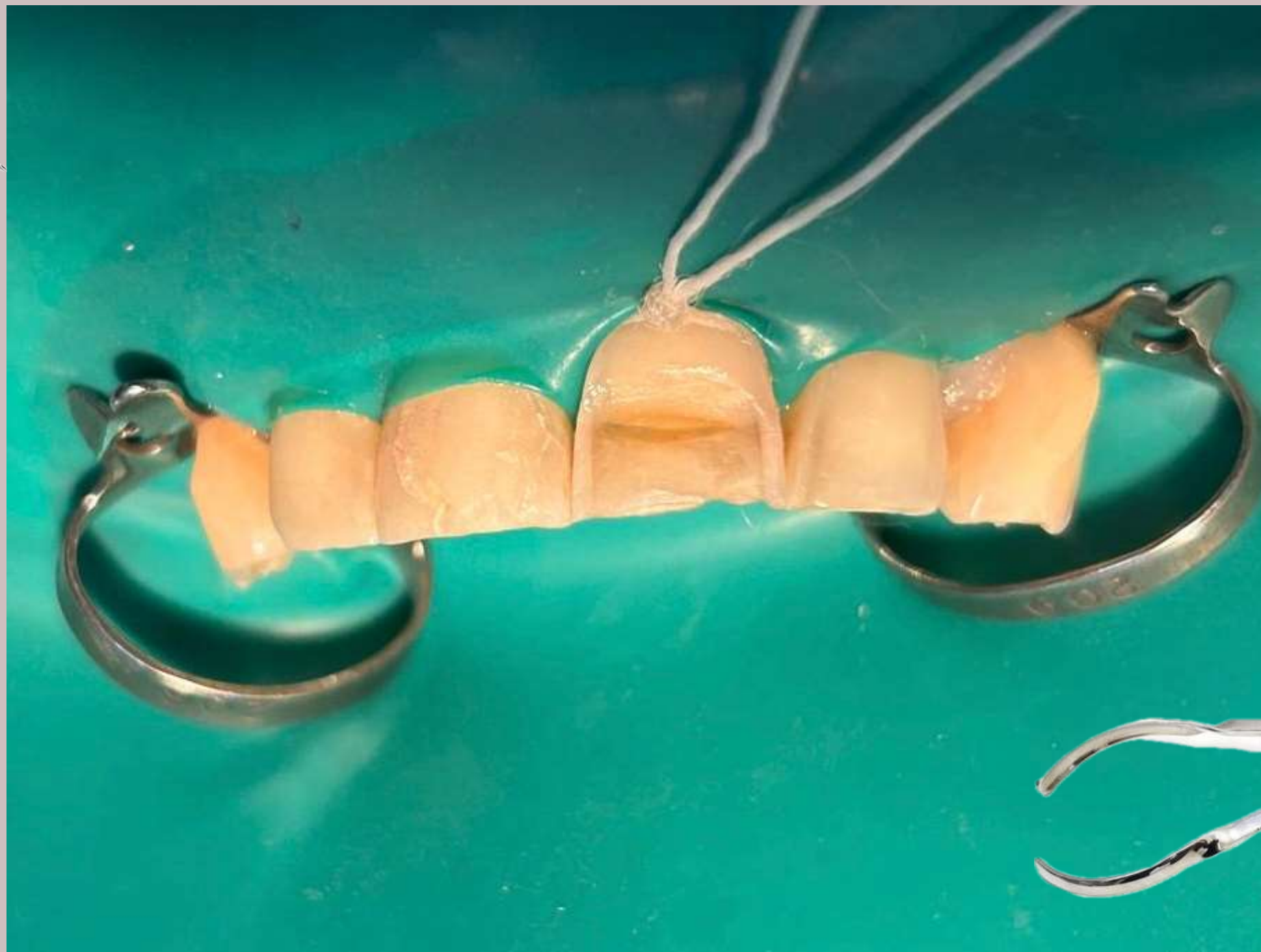

- Presentaba erosión ácida en todas sus piezas dentarias, lo cual con una anamnesis exhaustiva no pudimos encontrar su origen.

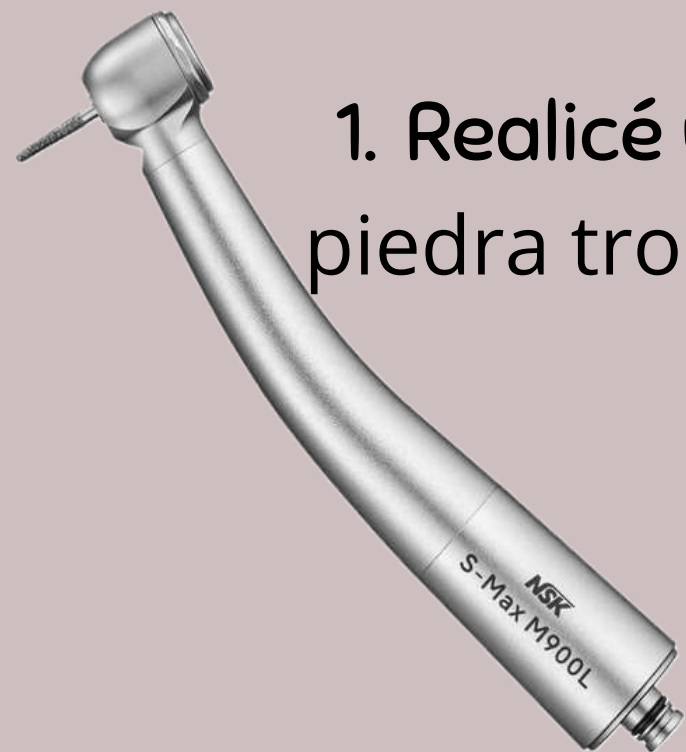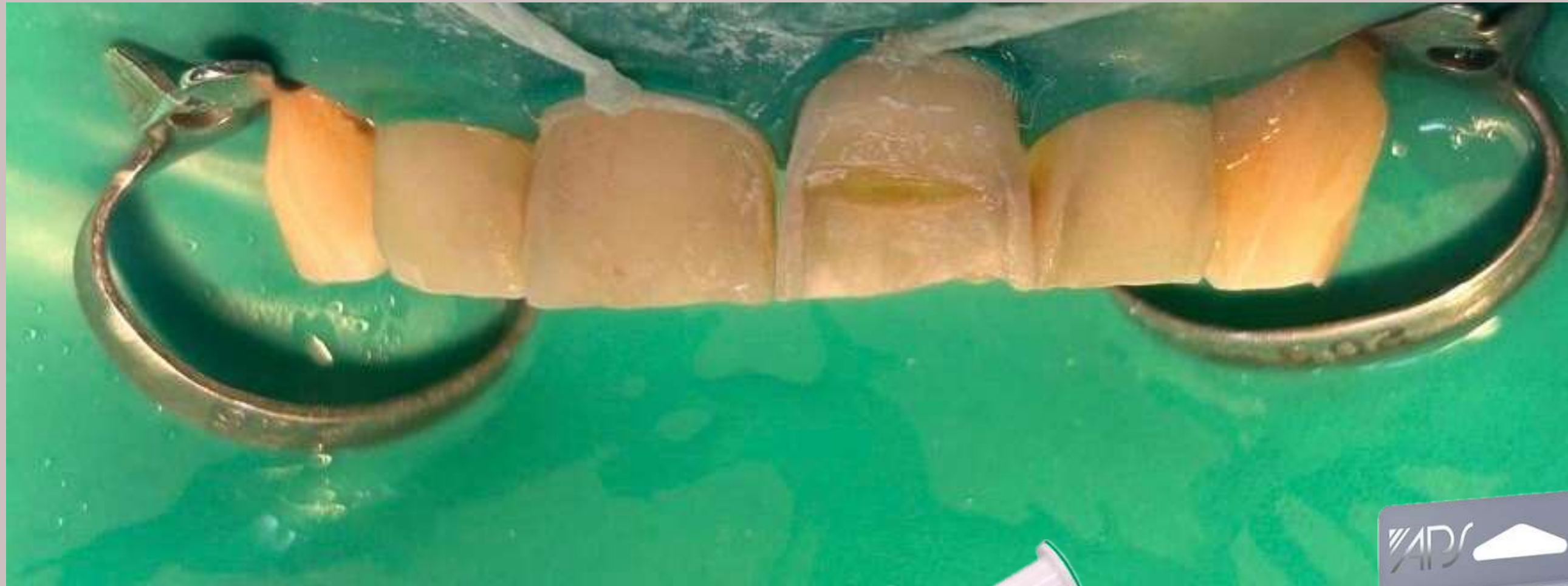- Tratamiento en la PD: 21 Clase V

¿Qué es la erosión?

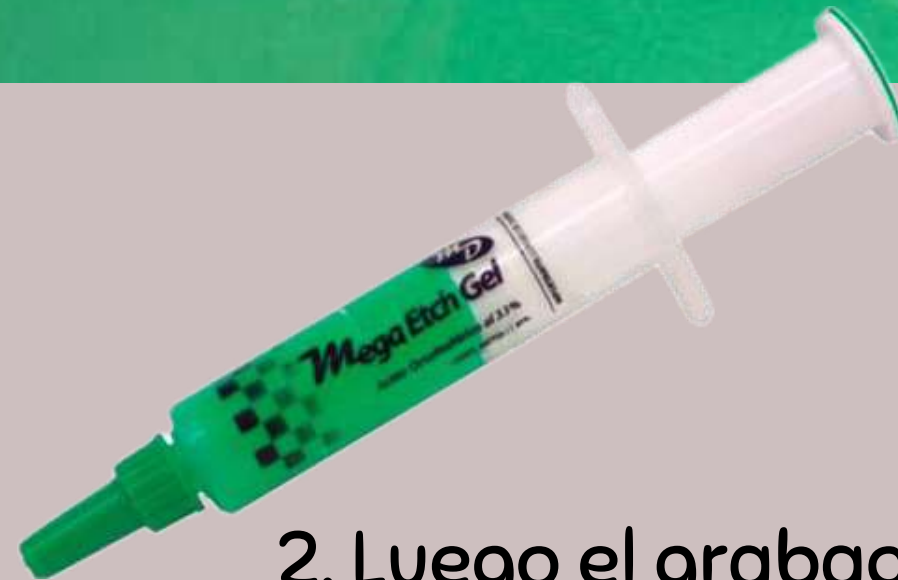Es cuando los ácidos presentes en la boca disuelven los minerales de la superficie dental. Lo que lleva a la pérdida de la estructura a nivel cervical de las piezas dentaria.

Foto preoperatoria





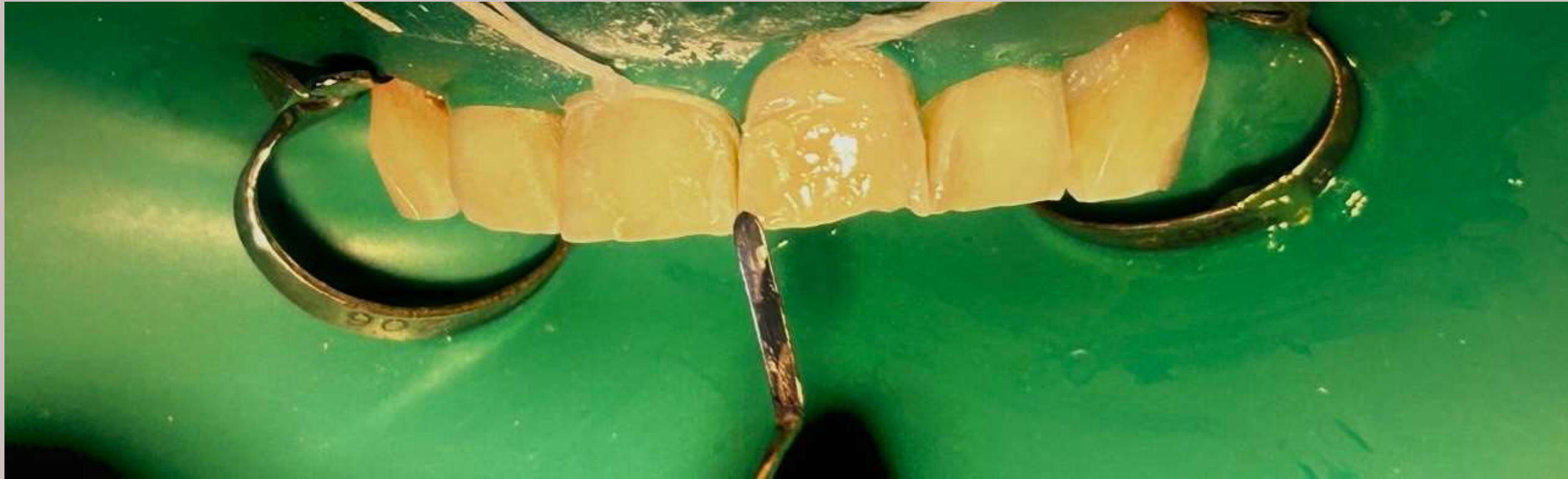1. Realicé un bisel con
piedra troncocónica



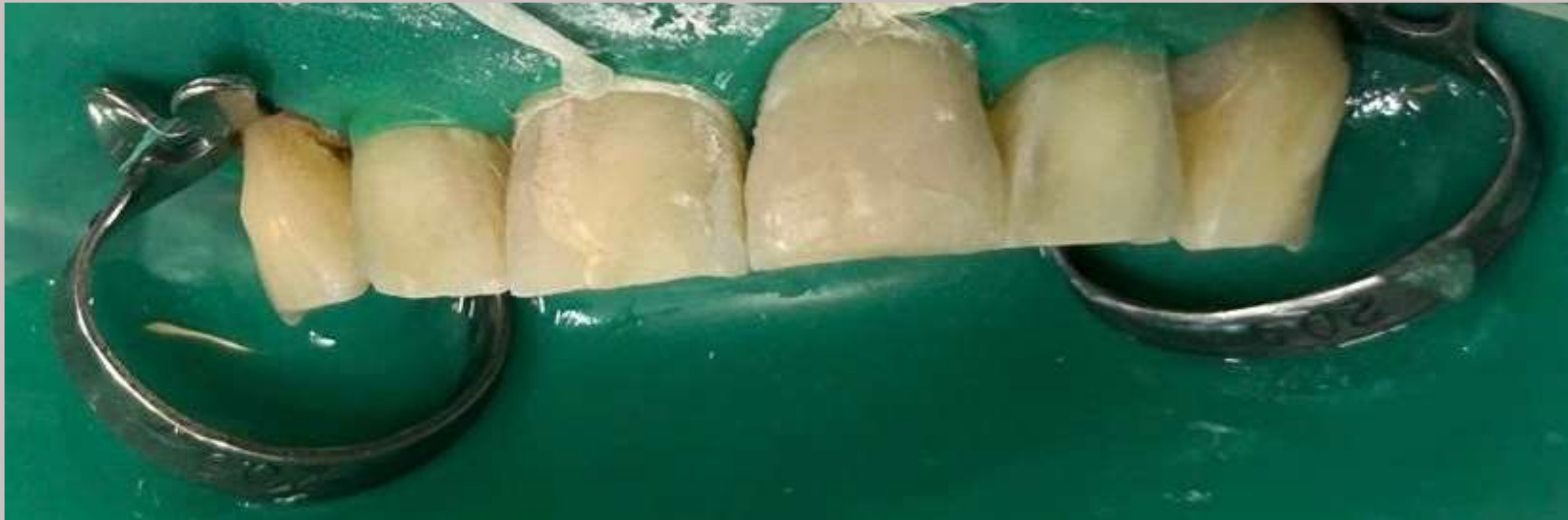2. Luego el grabado
ácido al 37%



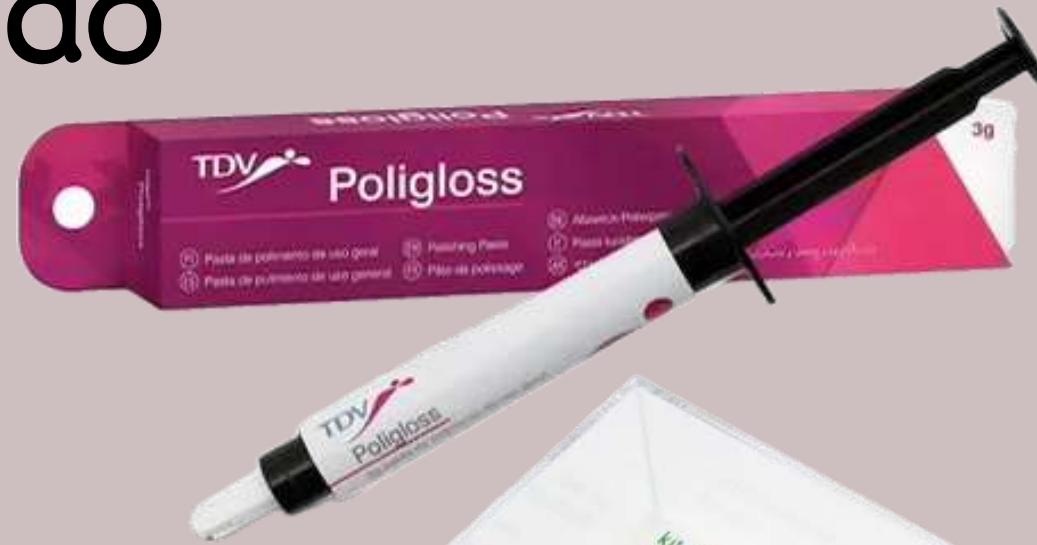3. Por último colocó el adhesivo,
fotopolimerizo para luego comenzar a
restaurar.



Reconstruimos con composite y diferentes espátulas



Secuencia de pulido



Restauración finalizada

