

OPERATORIA II

KEVIN ZULA

DATOS DEL PACIENTE

01

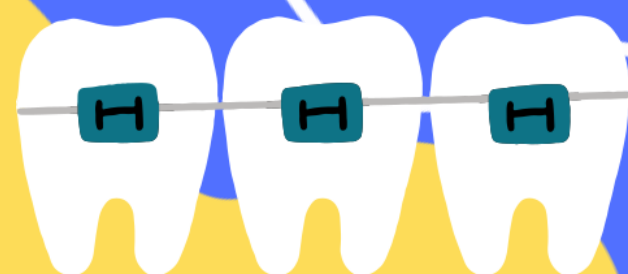
D. G.

28 **AÑOS** DE EDAD

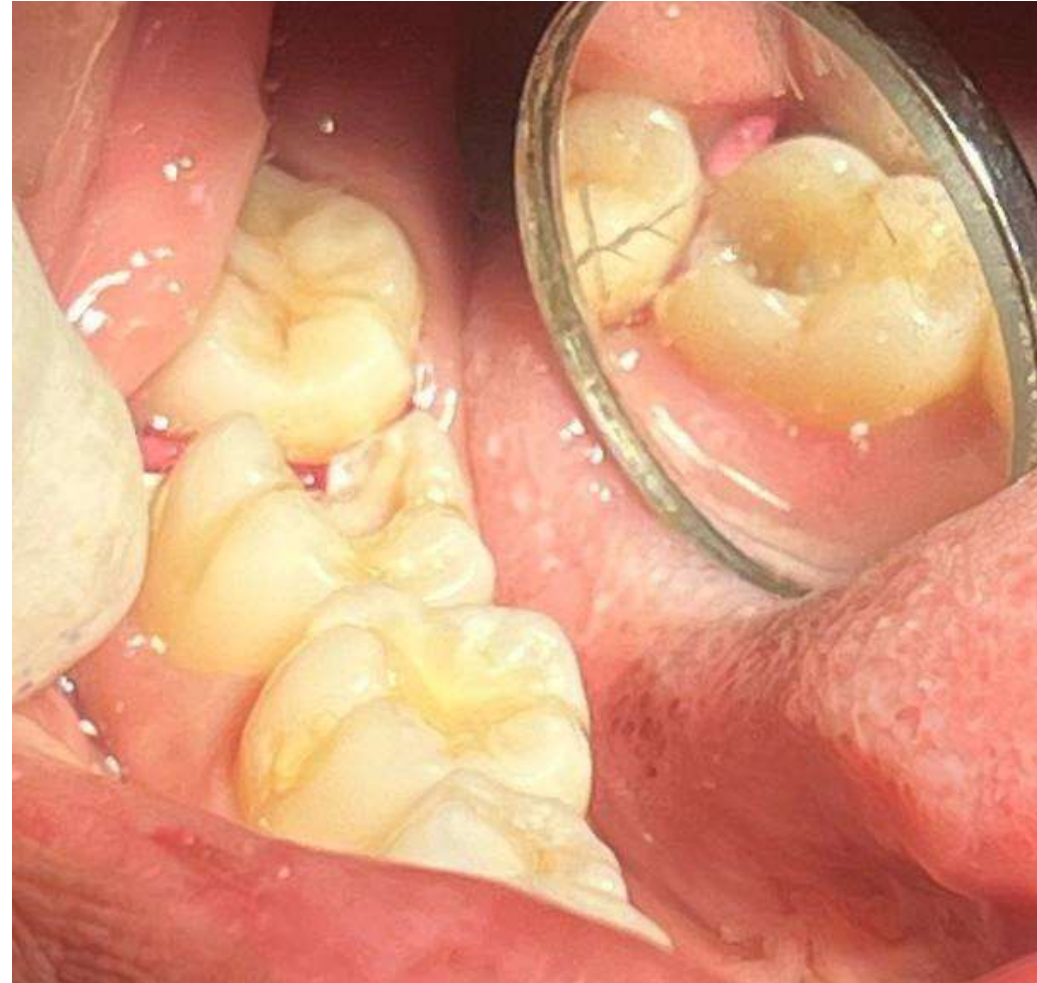ESTUDIANTE DE **GASTRONOMÍA**

MOTIVO DE CONSULTA


"Tengo un agujero donde se me queda atrapada la comida"



CLASE II



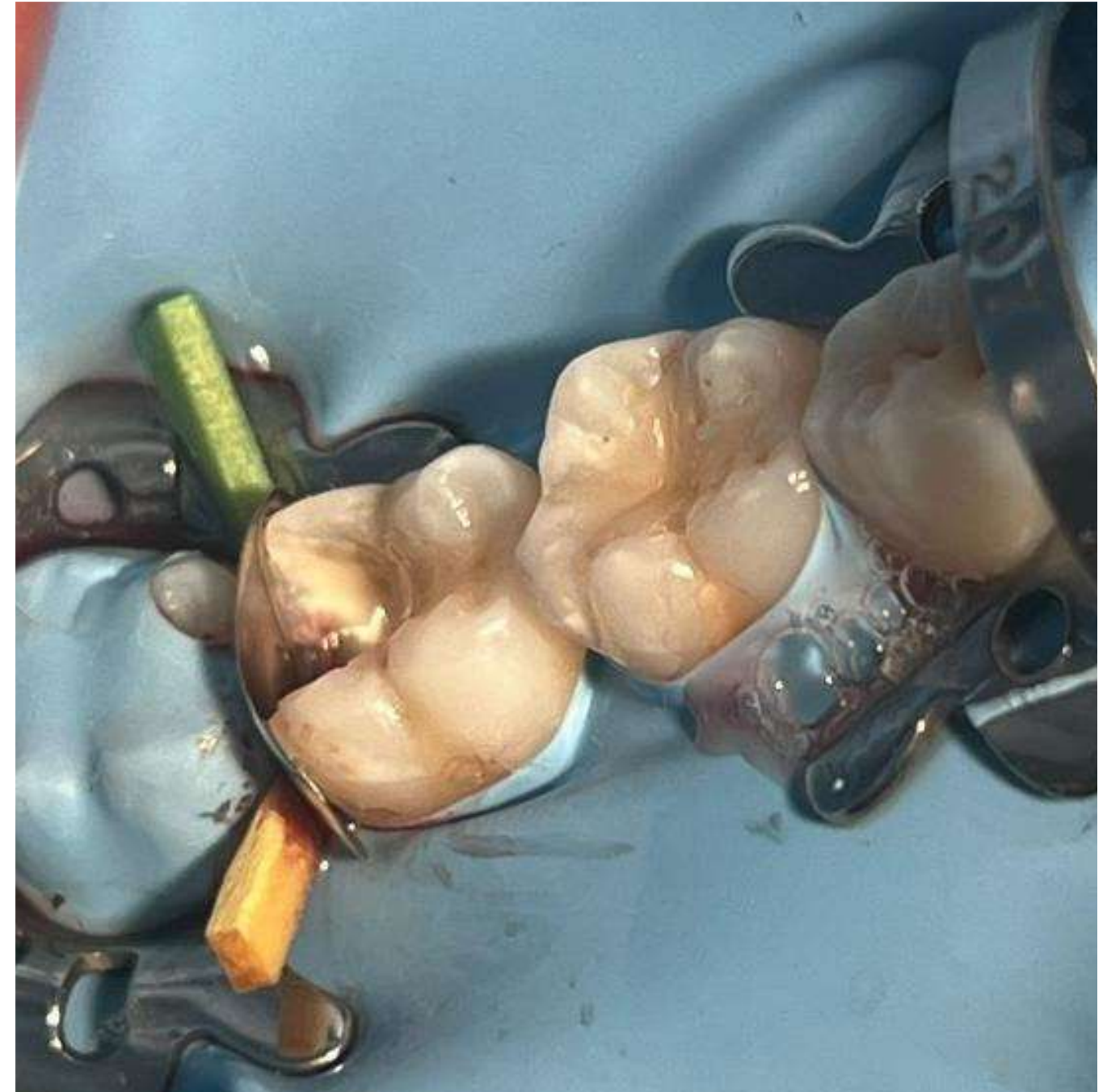
PD 47



REMOCIÓN DE CARIES

03

Realizamos aislamiento absoluto del campo, posteriormente empezamos limpiando las paredes para luego limpiar el piso de la cavidad. Utilizamos piedras y fresas a alta velocidad. Una vez en dentina bajamos la velocidad, podemos utilizar micromotor y contra ángulo o instrumental de mano como una cucharita de dentina

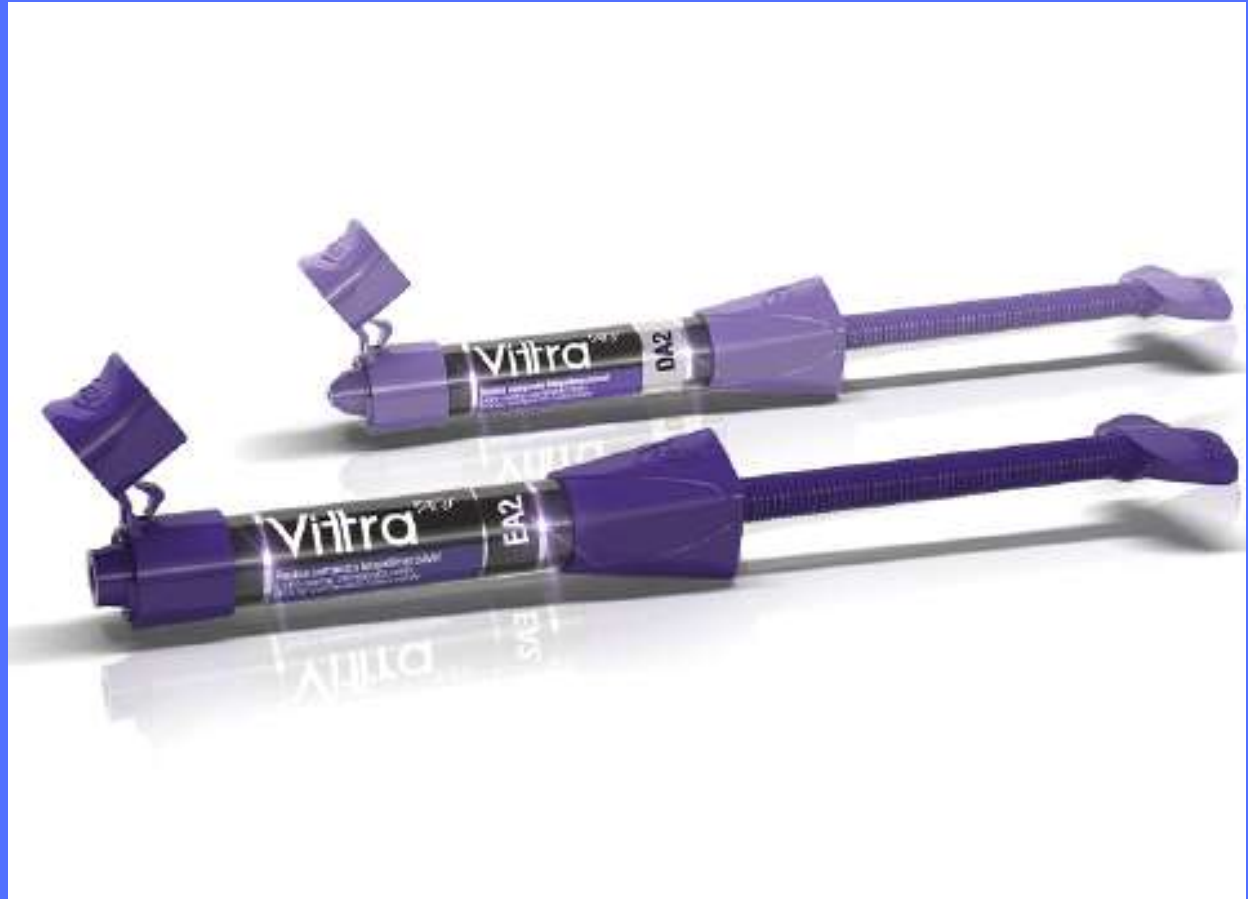
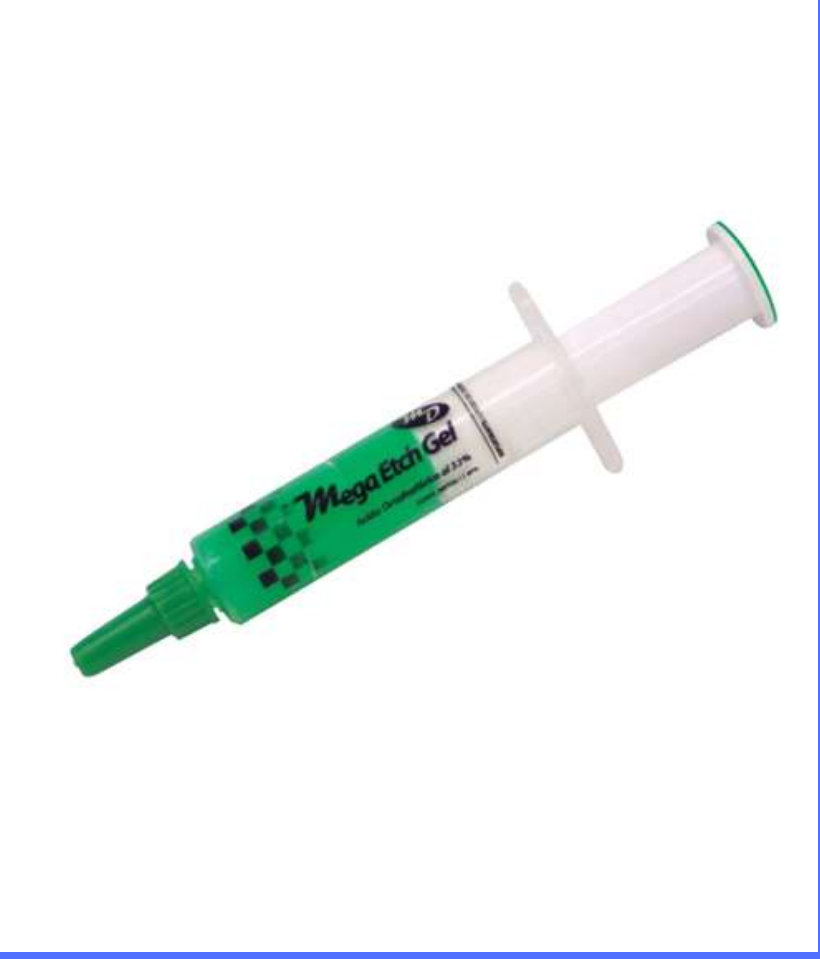
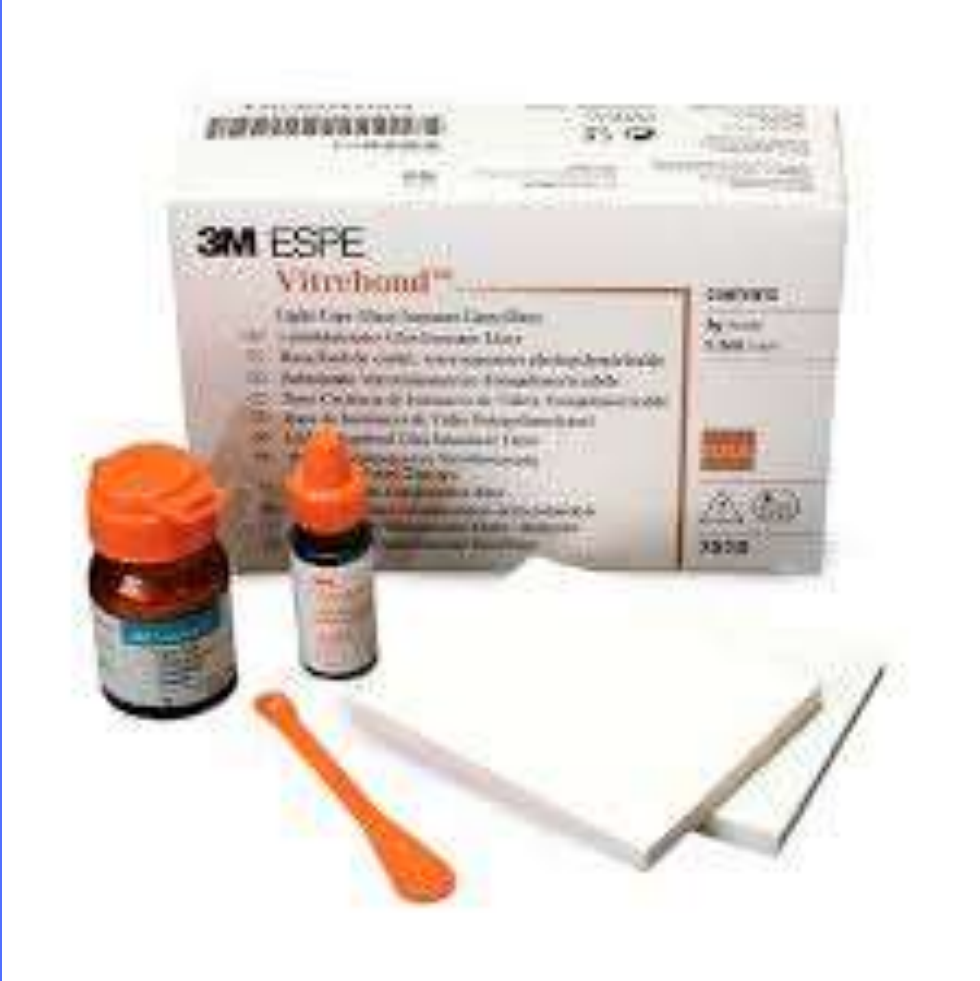
RESTAURACIÓN CON RESINA

04

- ◇ Colocamos base cavitaria para la protección pulpar.
- ◇ Empezamos por el grabado ácido, utilizamos un grabado selectivo, lavamos y secamos
- ◇ Colocación del sistema adhesivo,
- ◇ Utilizamos un sistema de matriz preformada y cuña para la reconstrucción y la pared proximal.
- ◇ Colocamos resina fluida en el piso y resina compuesta para la reconstrucción de la pared
- ◇ Colocamos capas de resina en incrementos y le damos anatomía.





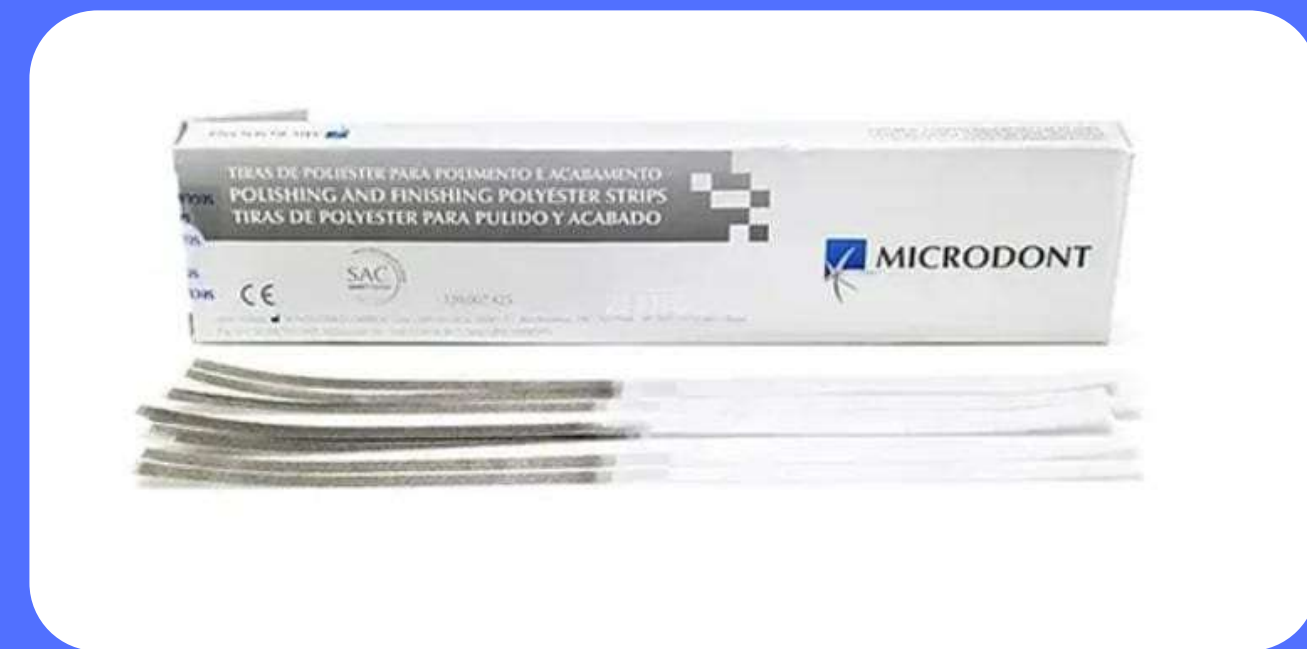ACABADO Y PULIDO

PIEDRAS TRONCOCONICA Y
PIMPOLLO AMARILLAS Y
ROJAS



GOMAS SILICONADAS

TIRAS PARA PULIR COMPOSITE



DISCOS SILICONADOS



BROCHAS + PASTA DE PULIDO



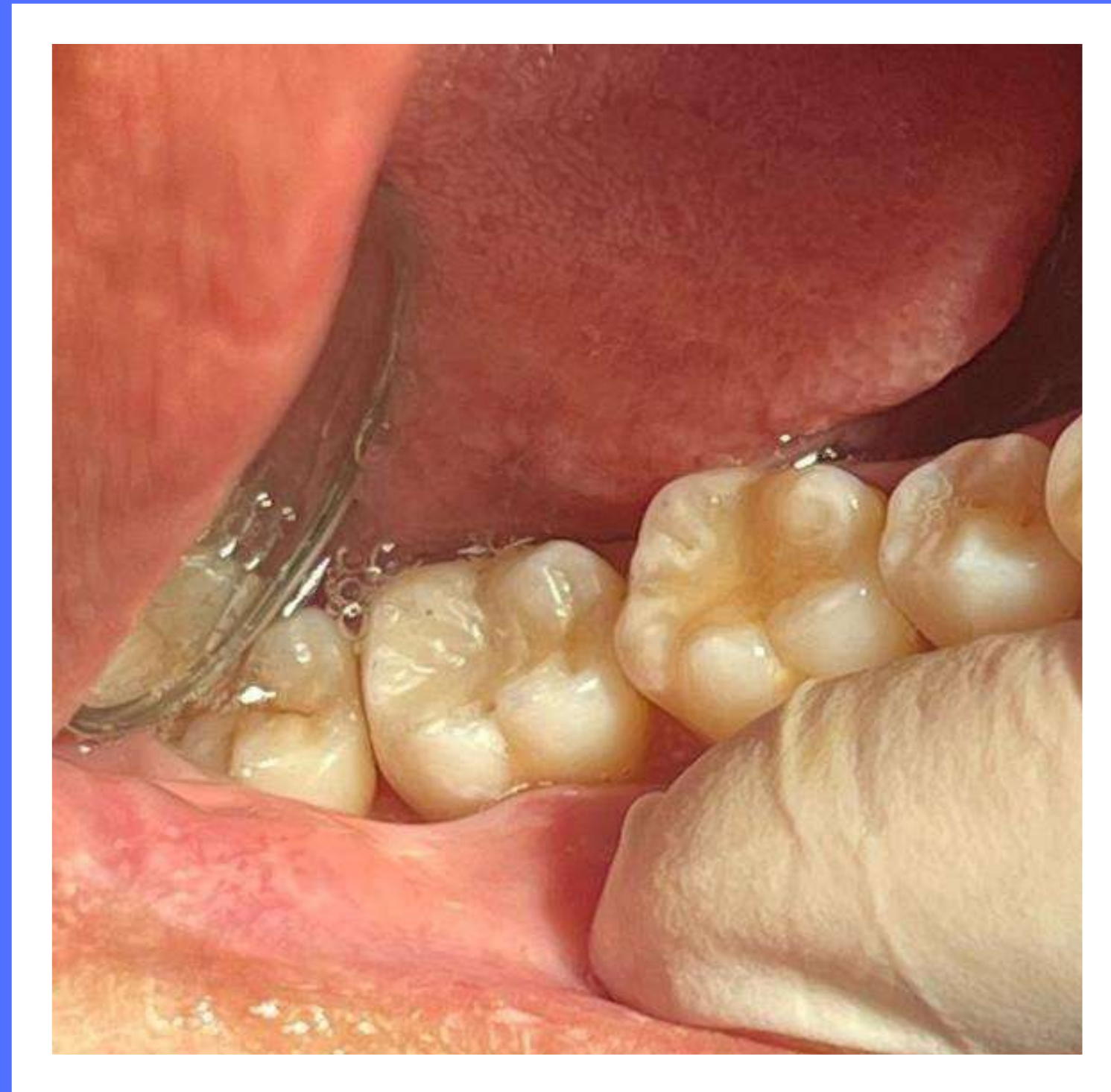
DISCOS DE FIELTRO



PAPEL ARTICULAR



RESULTADO FINAL



GRACIAS

