

Universidad **CATÓLICA** de
la plata




OPERATORIA

TITULAR: MARCELO

DE BARRIO

ALUMNO: LOPEZ

JIMMY



CASO CLINICO

DATOS DEL PACIENTE:

NOMBRE: YV

EDAD: 35 AÑOS

Motivo de consulta:

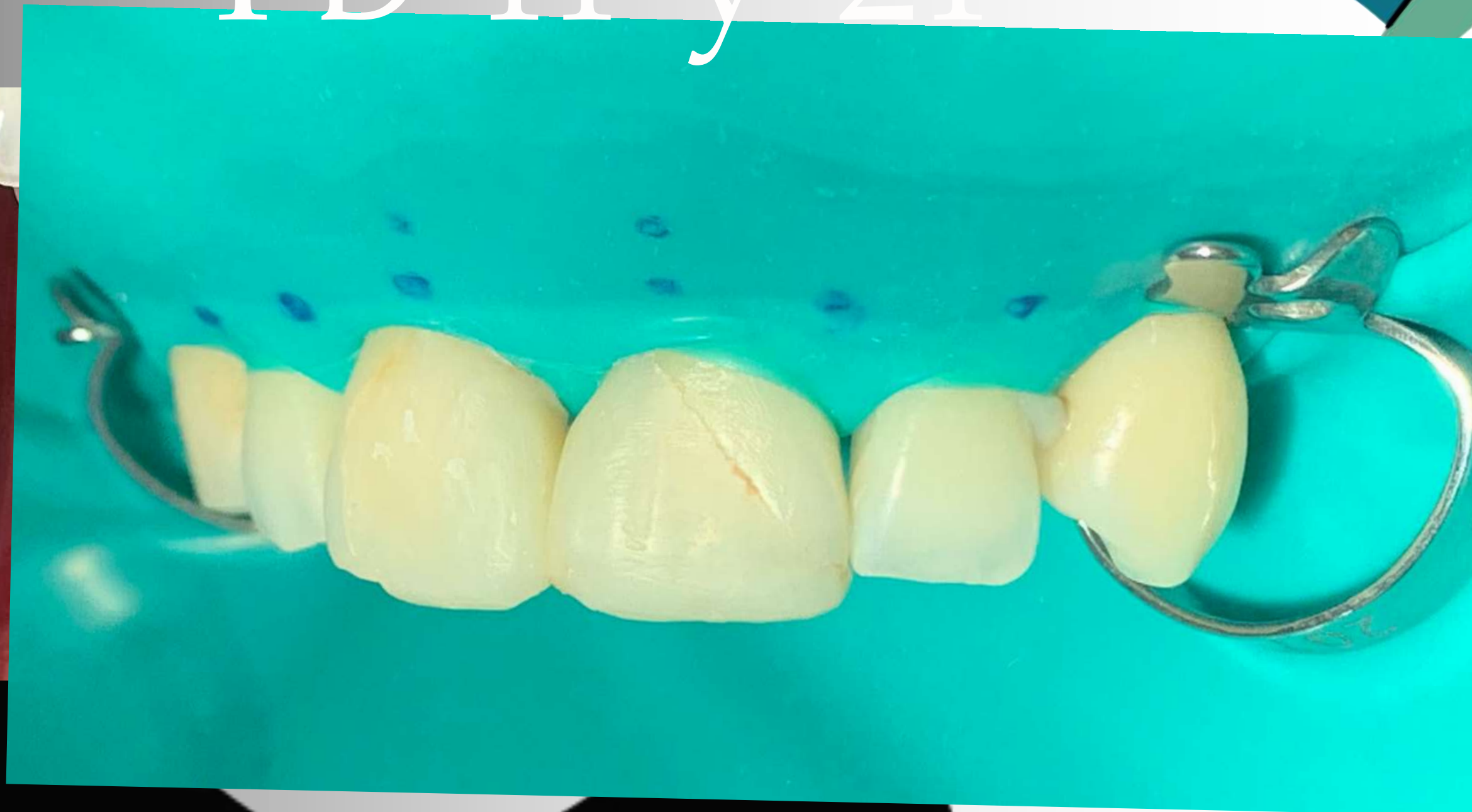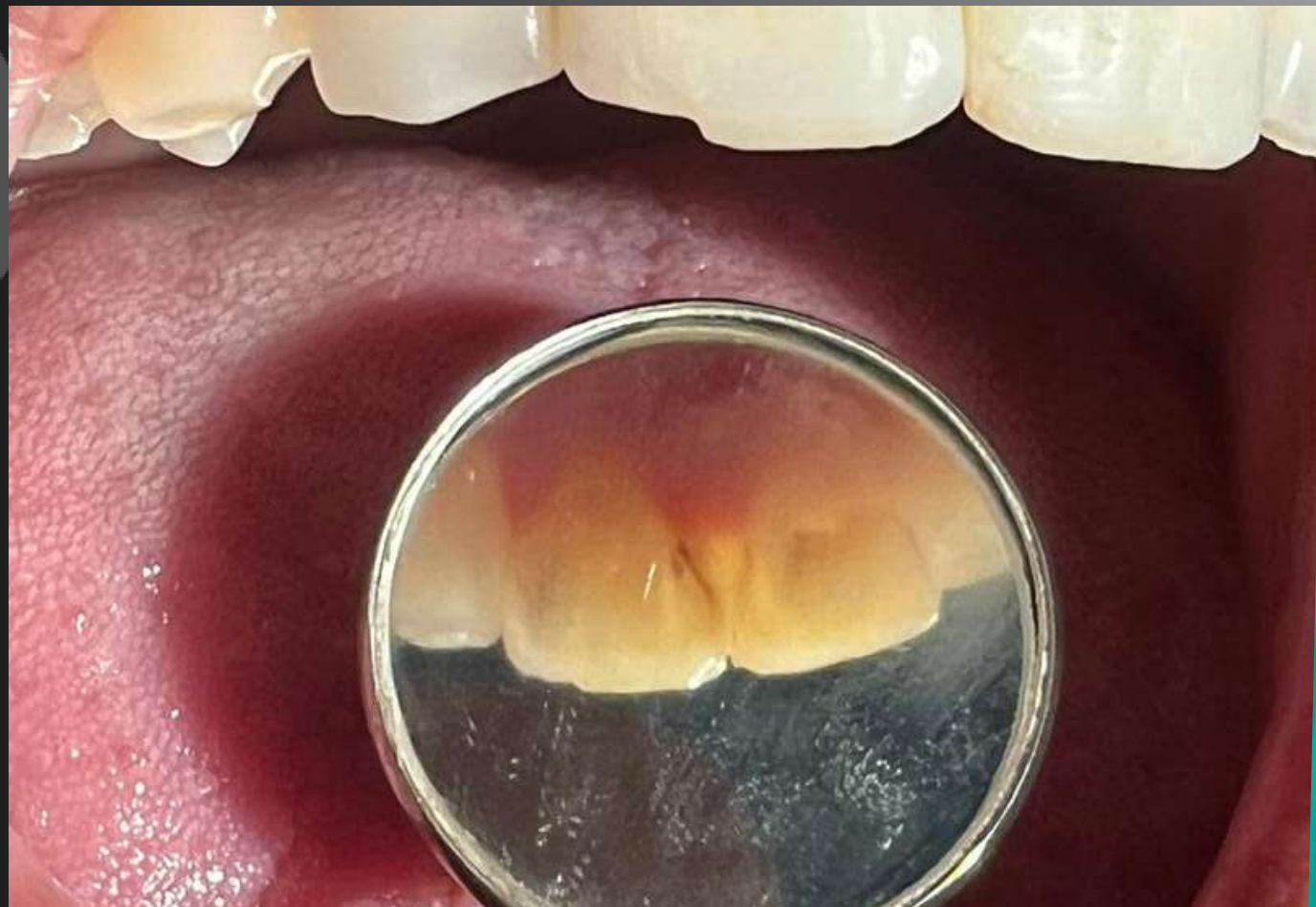“Tengo una mancha amarilla ”

Diagnostico pulpar:
Higidez pulpar

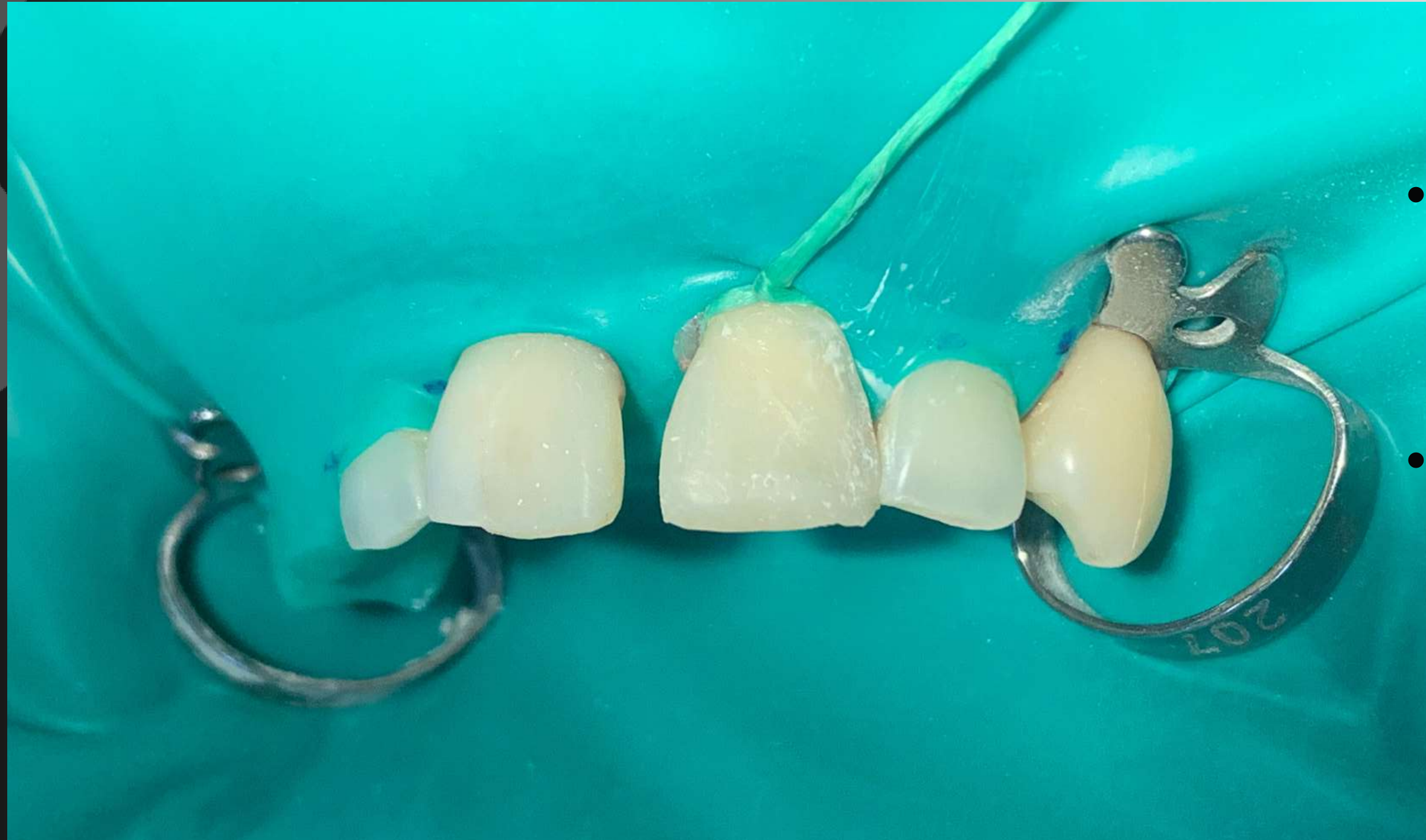

CLASE IV

PD 11 y 21



REMOCION DE CARIES



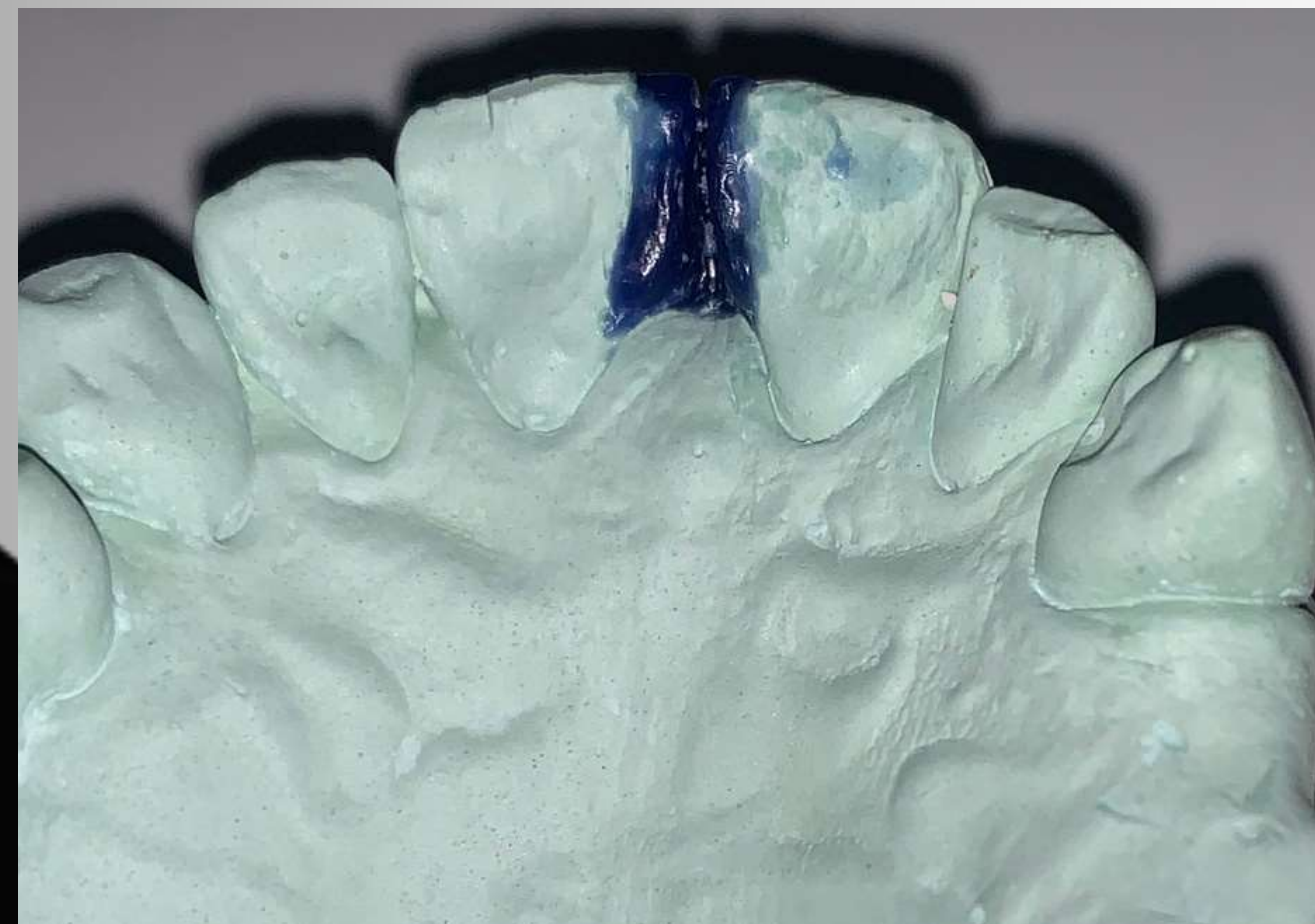
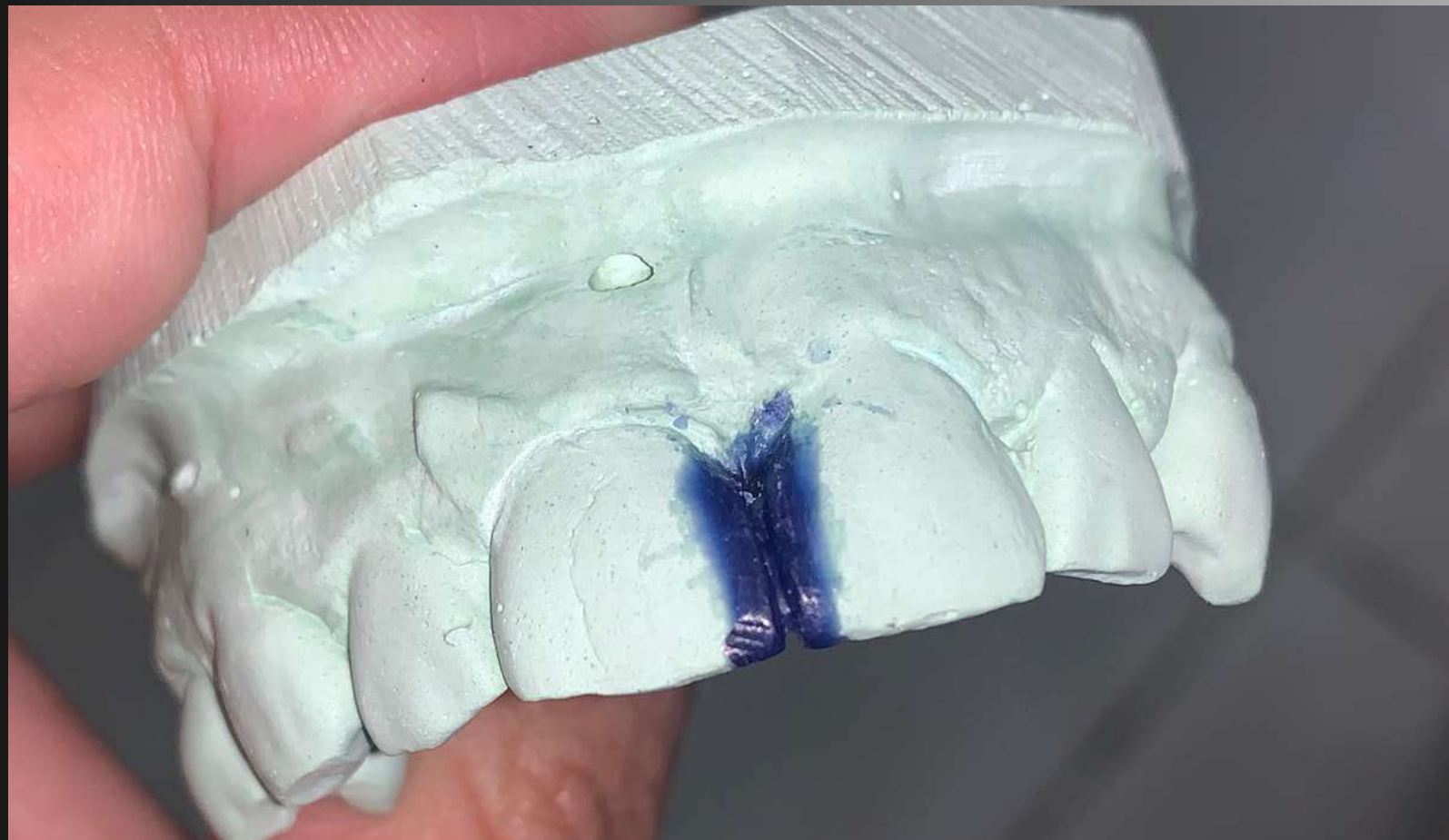- Entrada con piedra redonda a alta velocidad
- luego retiramos dentina con fresa redonda a baja velocidad



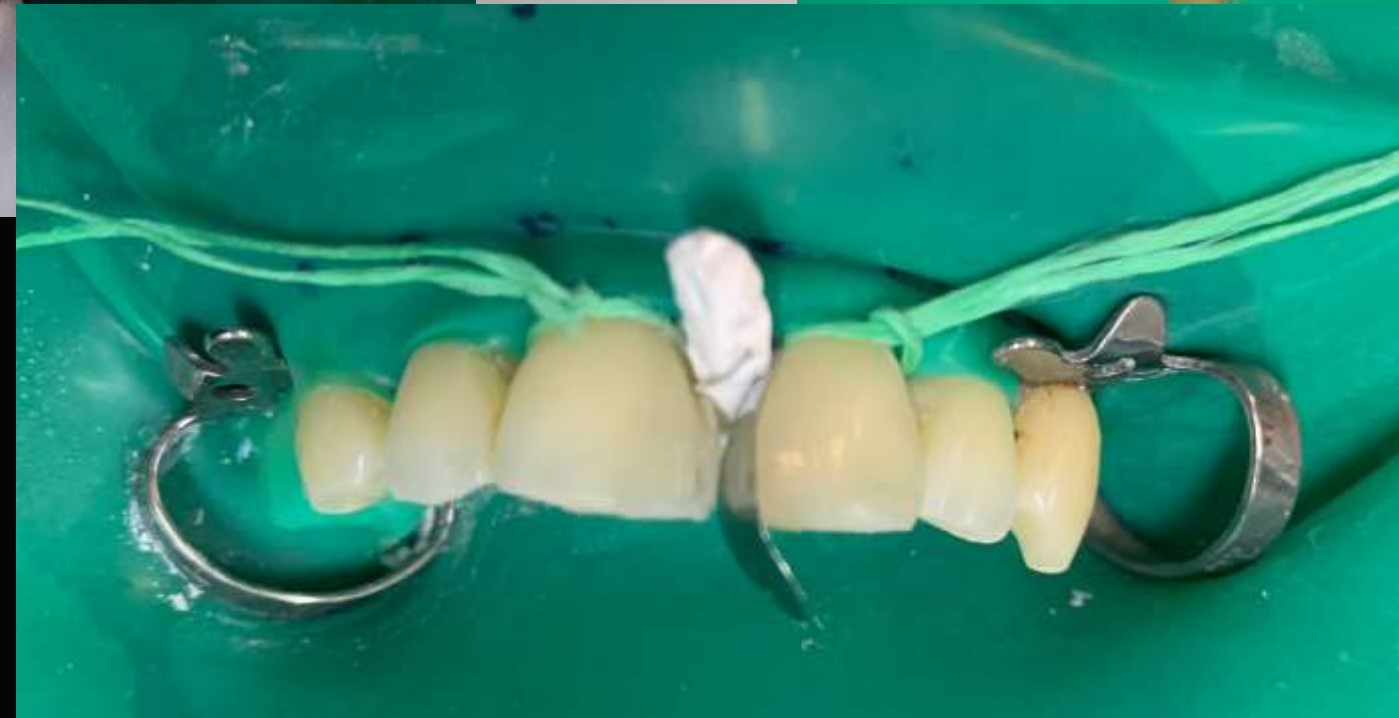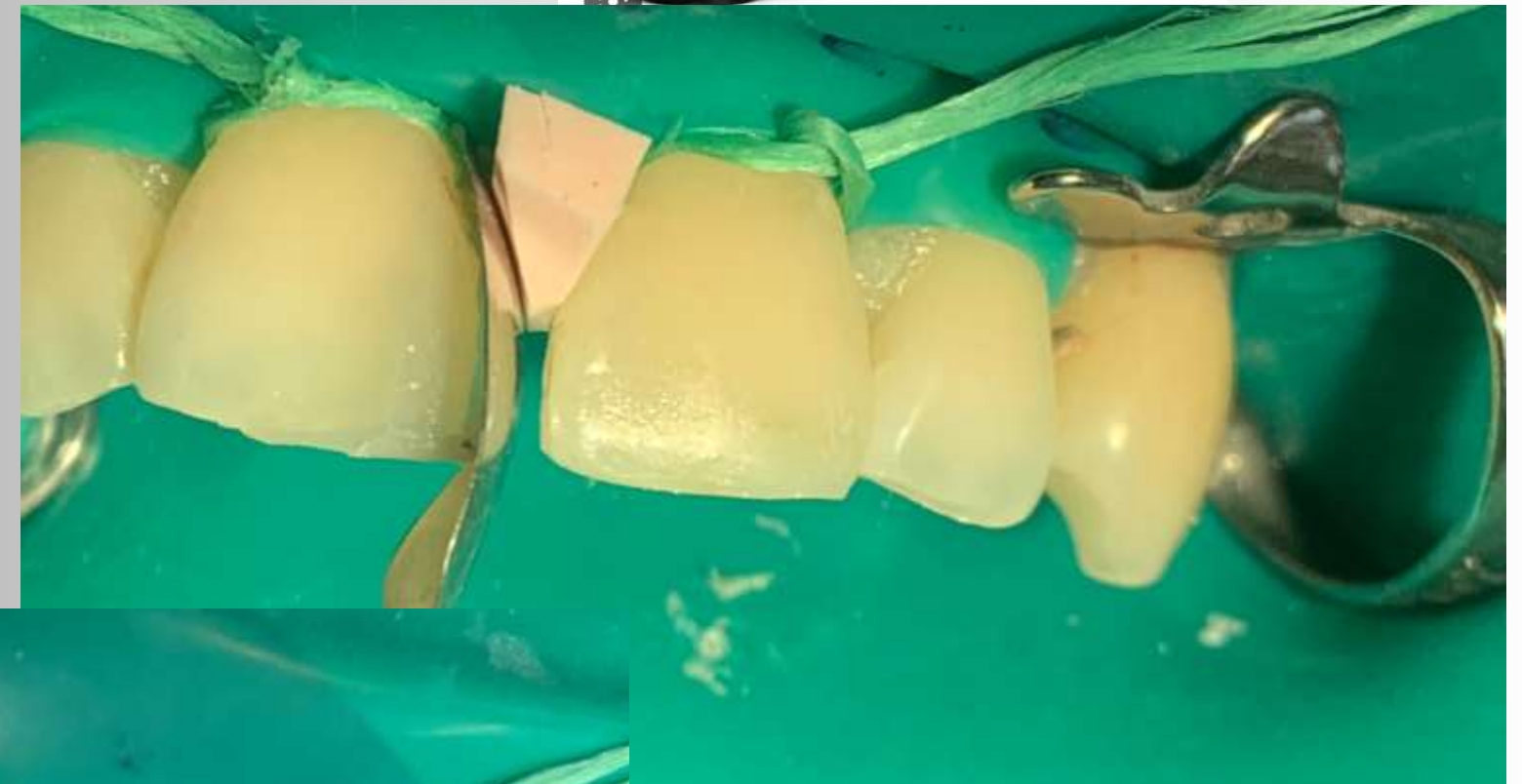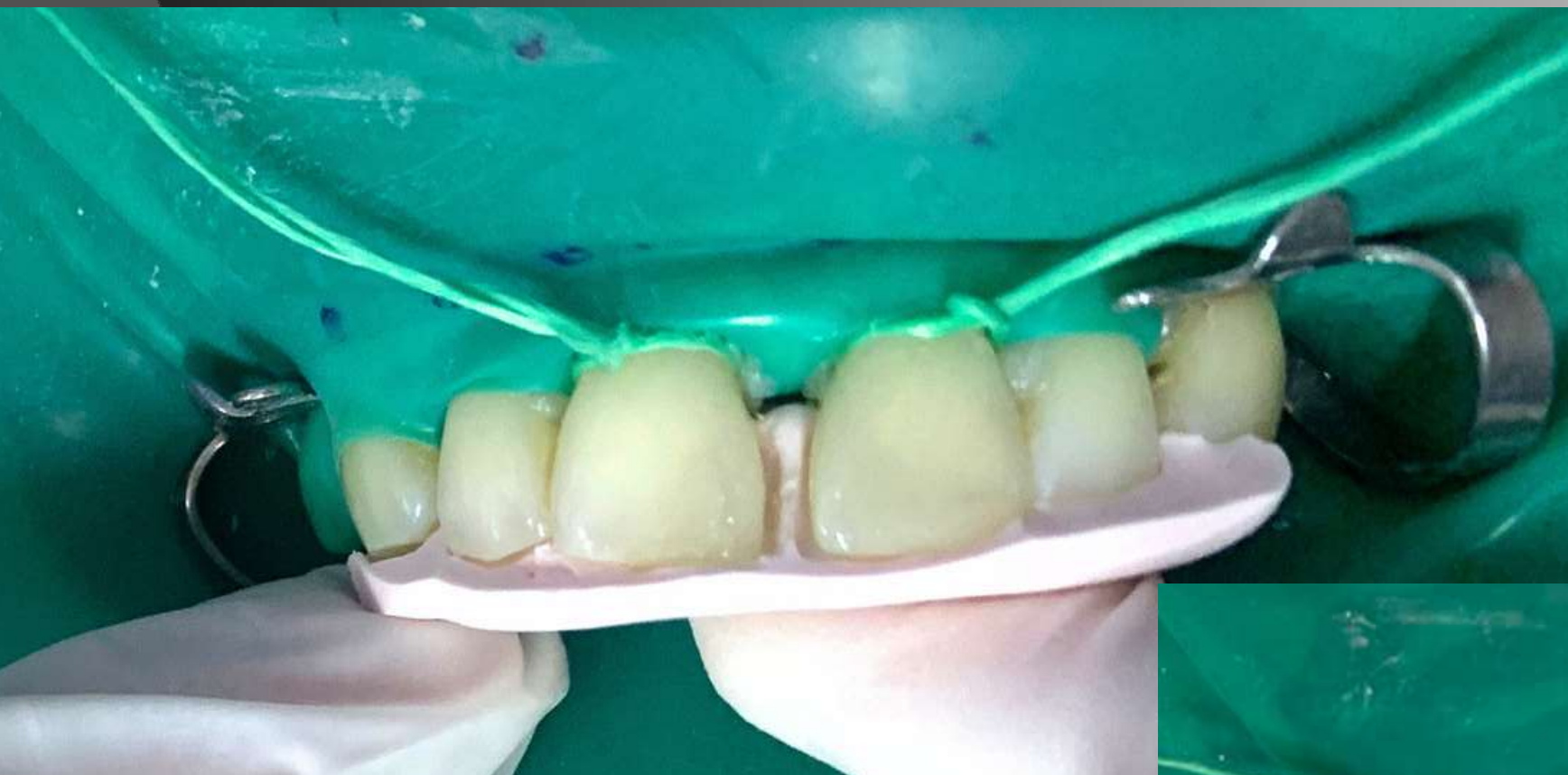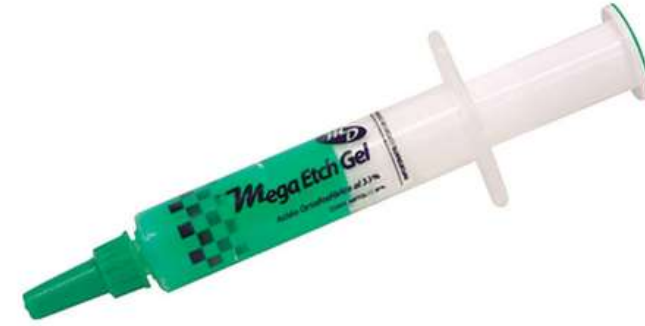Llave de silicona con

TÉCNICA INDIRECTA

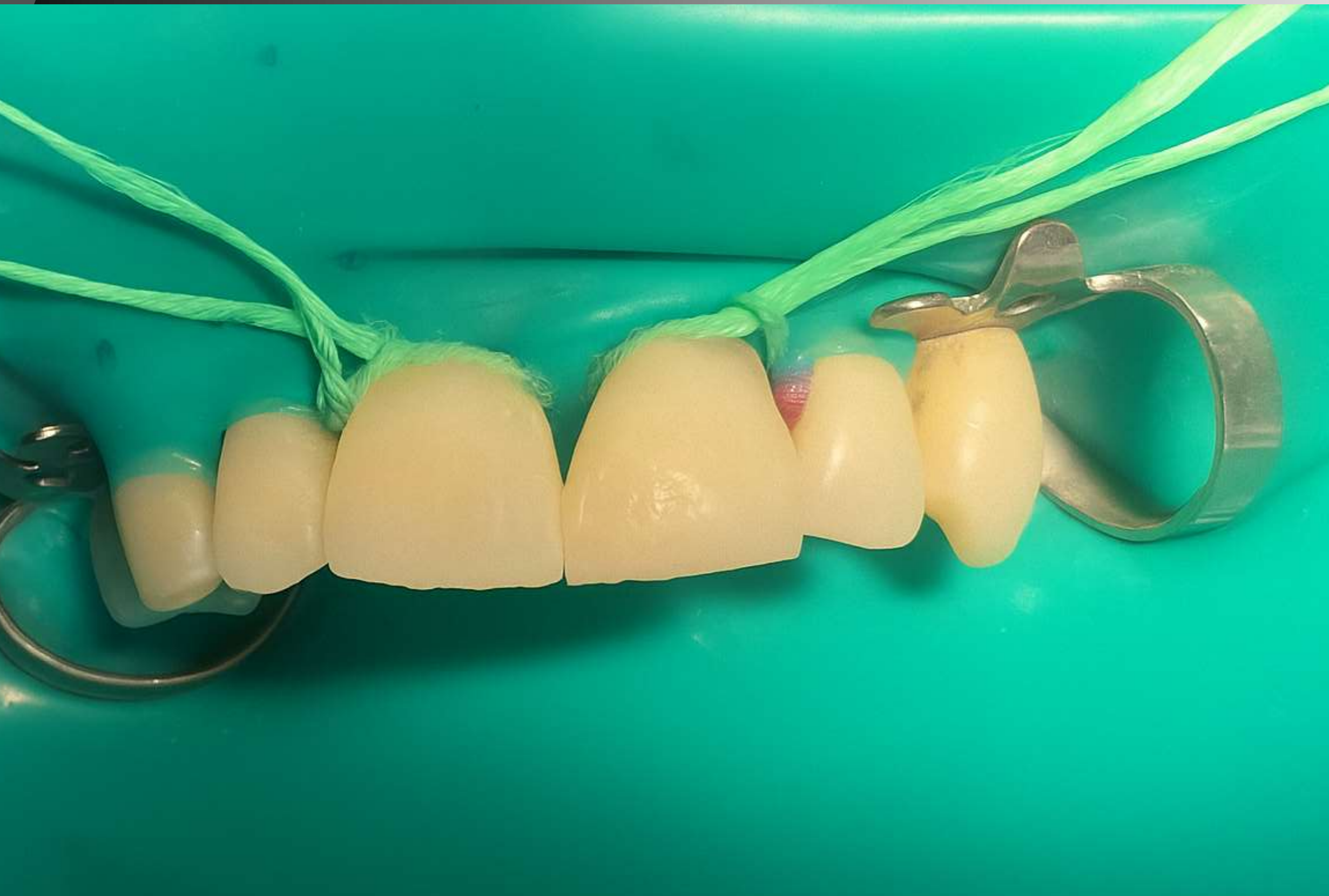
TOMA DE IMPRESION Y
ENCERADO



GRABADO ACIDO ADHESIVO UNIVERSAL Reconstrucción con composite

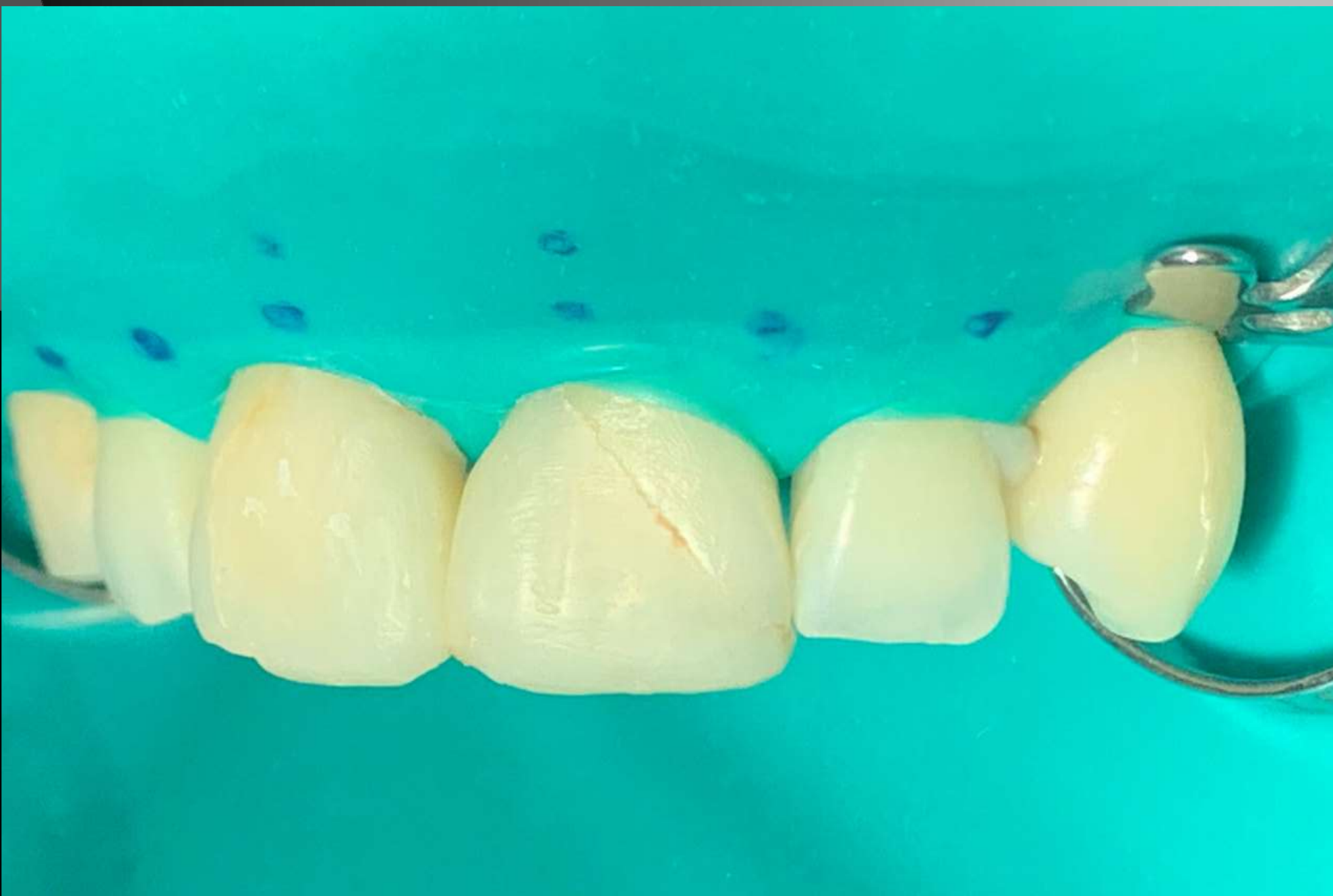

Pulido

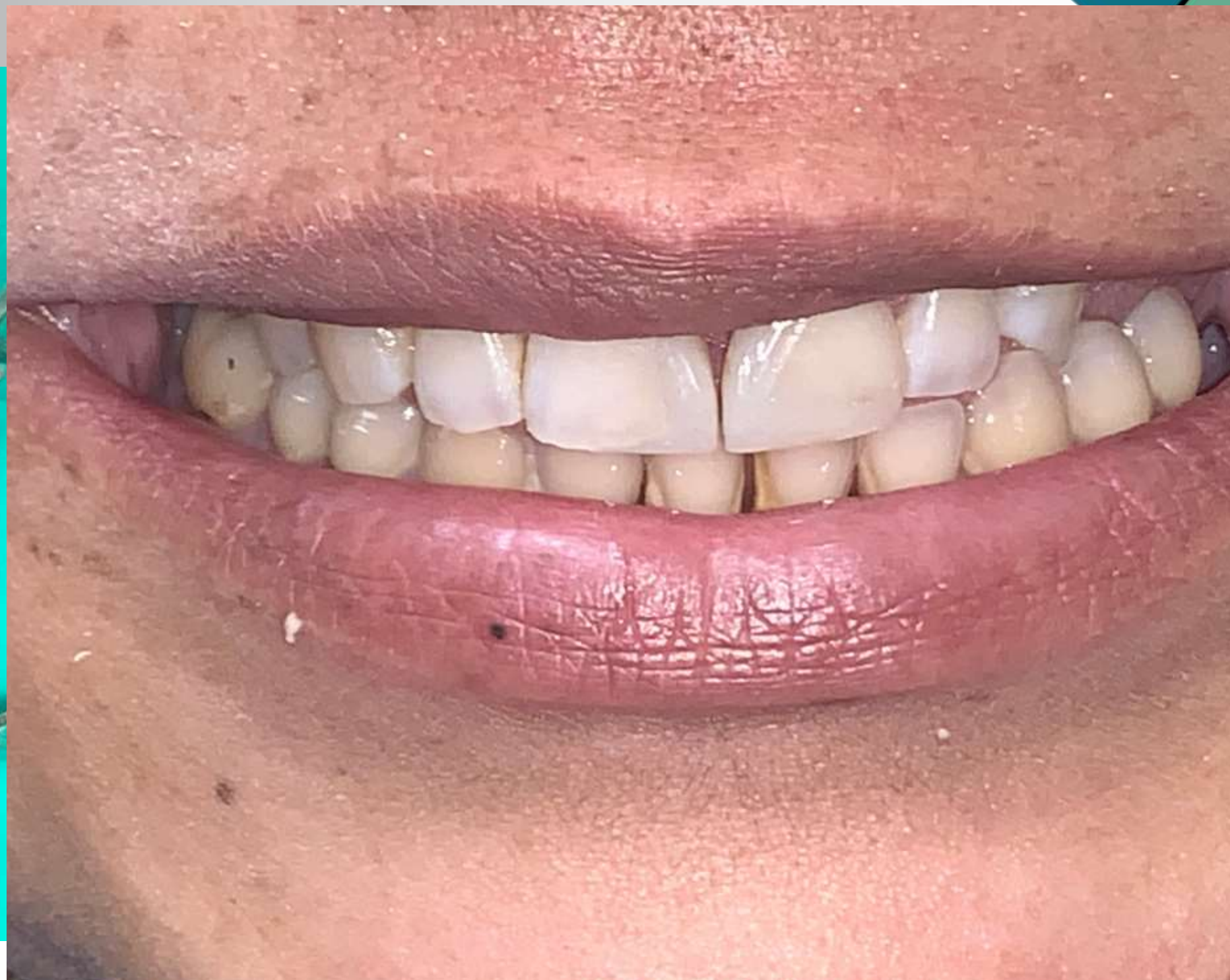

- 1.- Piedra roja y amarilla**
- 2.- Fresa multifilo**
- 3.- Discos shofu**
- 4.- Tiras para pulir composite**
- 5.- Discos siliconados**
- 6.- Disco de fieltro**

Antes



DESPUÉS





¡GRACIAS!

