


Nuestros alumnos y como aprendemos con ellos

Cátedra de Endodoncia Clínica II.
2021



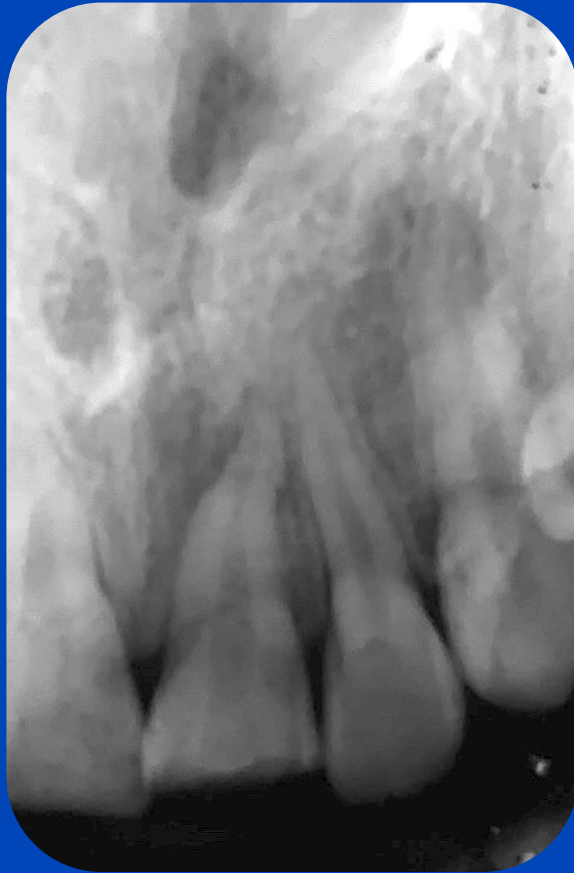Aprender enseñando

- Los momentos de la vida dónde más se aprende, más allá de aquellos que se dedican a la lectura, la reflexión y la asistencia a cursos, son, aquellas ocasiones en donde hay que enseñarle a otra persona.
- Aprender para después enseñar, hace que trabajemos más duro para entender, recordar y ser capaces de aplicar lo que estamos estudiando.



“Si no puedes explicar algo de forma sencilla, es que ni tú mismo lo has entendido lo suficiente”.

Albert Einstein



Alumna: Sandra Romero

Paciente: Paloma

19 años

Pieza **21** fracturada en marzo por choque en moto.

No vital con fistula vestibular.

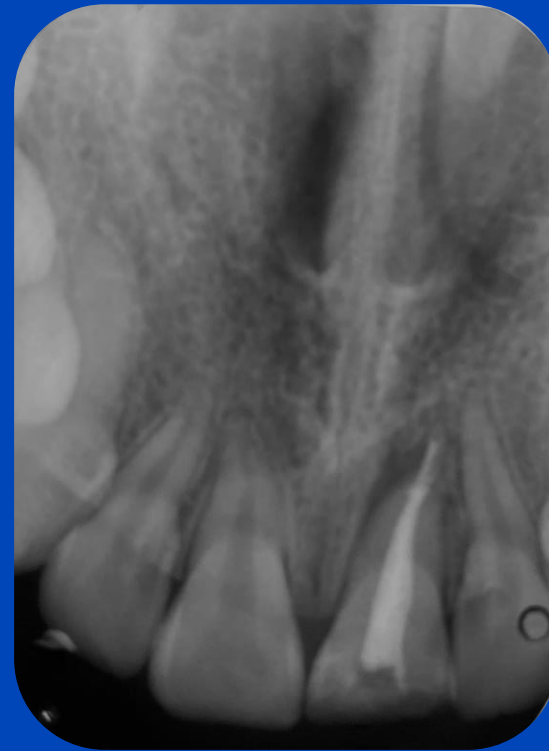
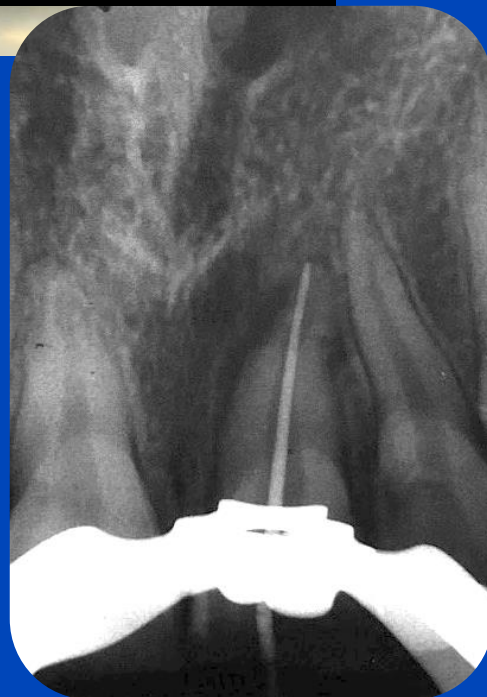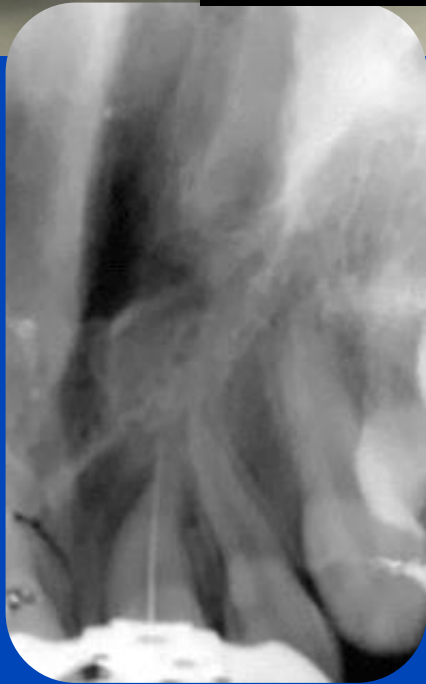
Acceso por el trazo de fractura.

Limpieza y conformación manual.





Acceso por el trazo de fractura



Alumna: Serena Zapata

La paciente Virginia Verardi asiste a la consulta por múltiples caries.

Edad: 48 años

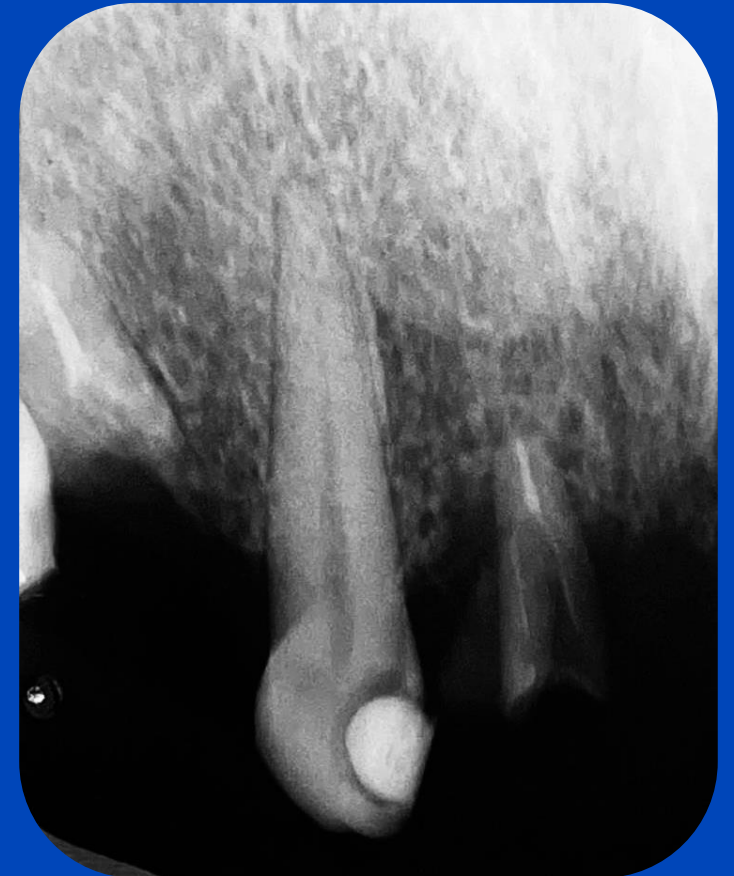La pieza dentaria N°13 presenta una restauración filtrada.

Diagnóstico: Pulpitis irreversible

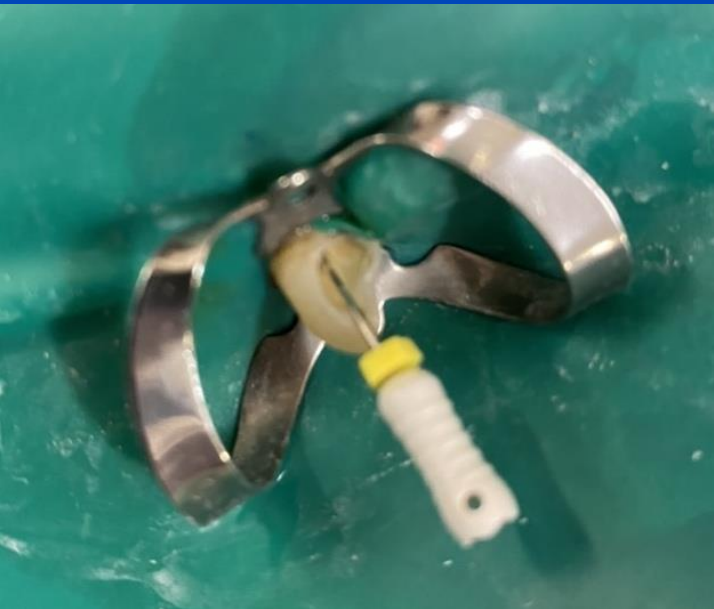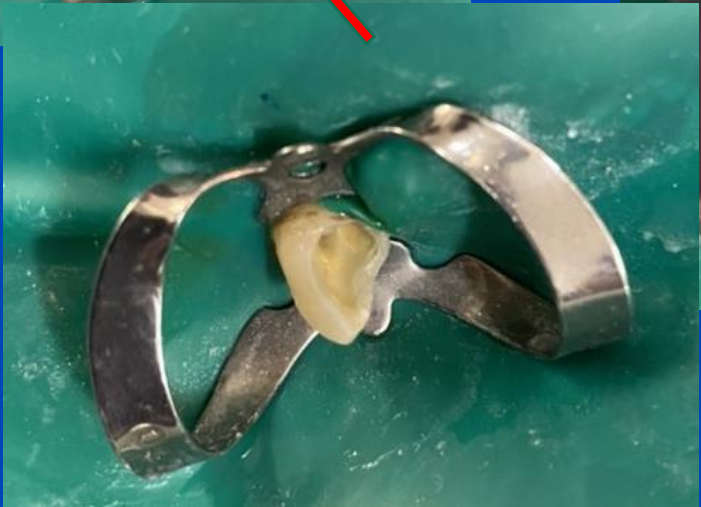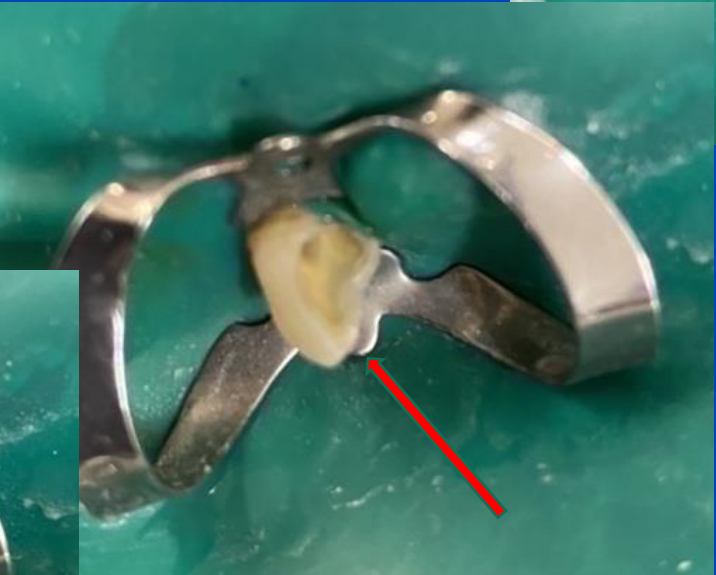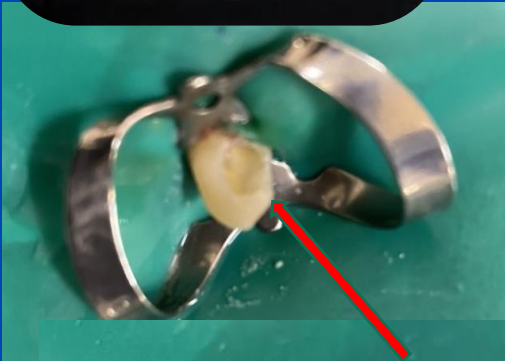
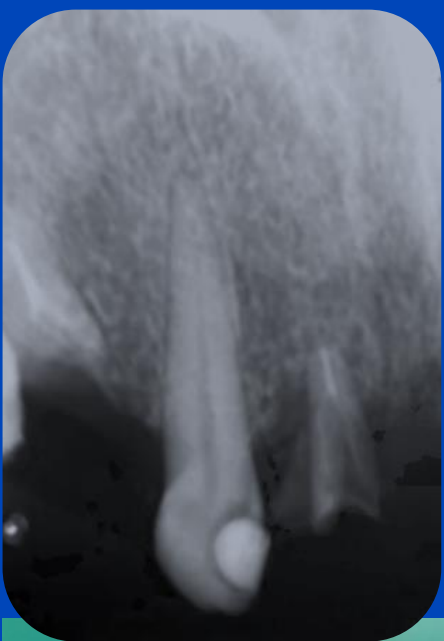
Tratamiento: Biopulpectomía

Técnica de conformación: Mecanizada

**Radiografía
preoperatoria**

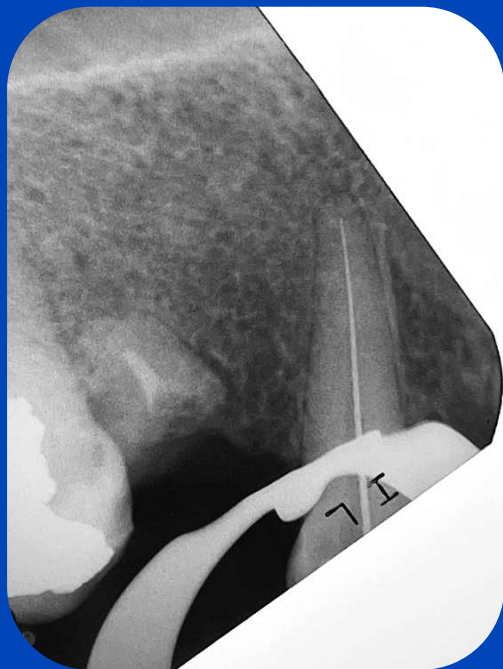


Alumna: Serena Zapata

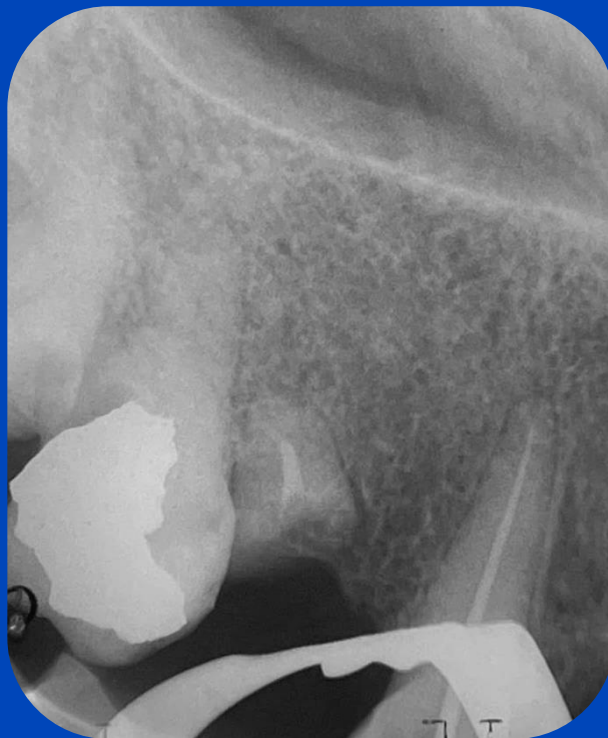

Radiografías

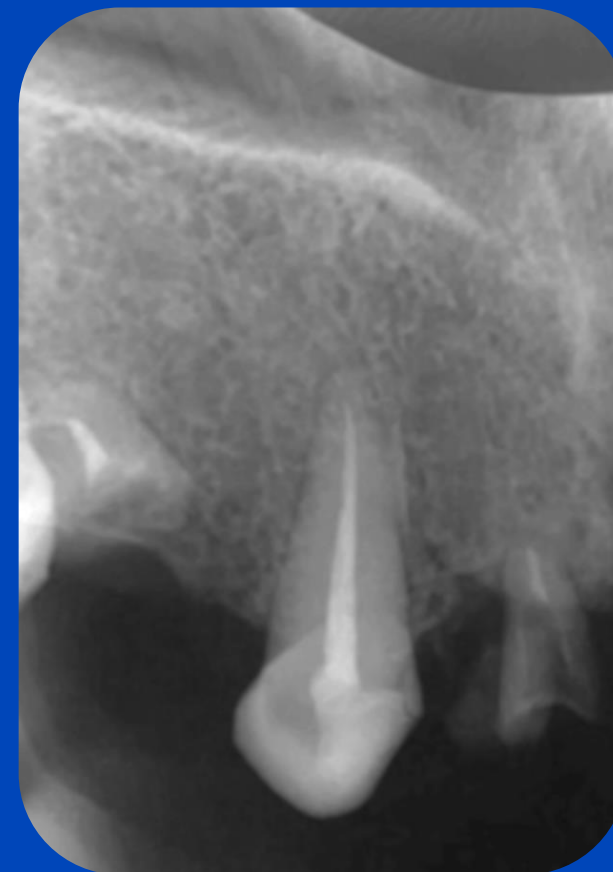
Conductometría.
Longitud: 23mm



Conometría



Post operatoria



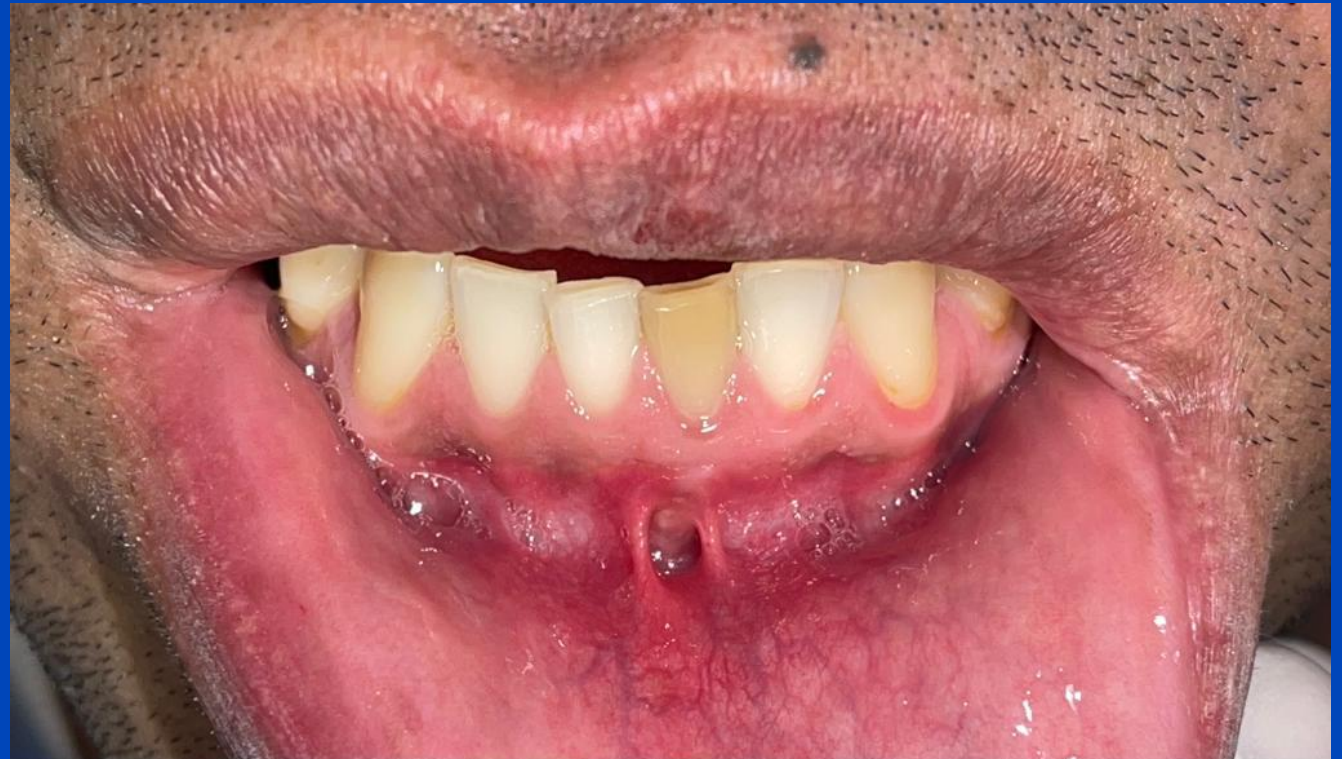Alumna: Serena Zapata

Boumert, Emanuel, 34 años acude a la consulta por el cambio de coloración en su pieza dentaria N°31.

Diagnóstico: Necrosis

Tratamiento: Tratamiento de conducto

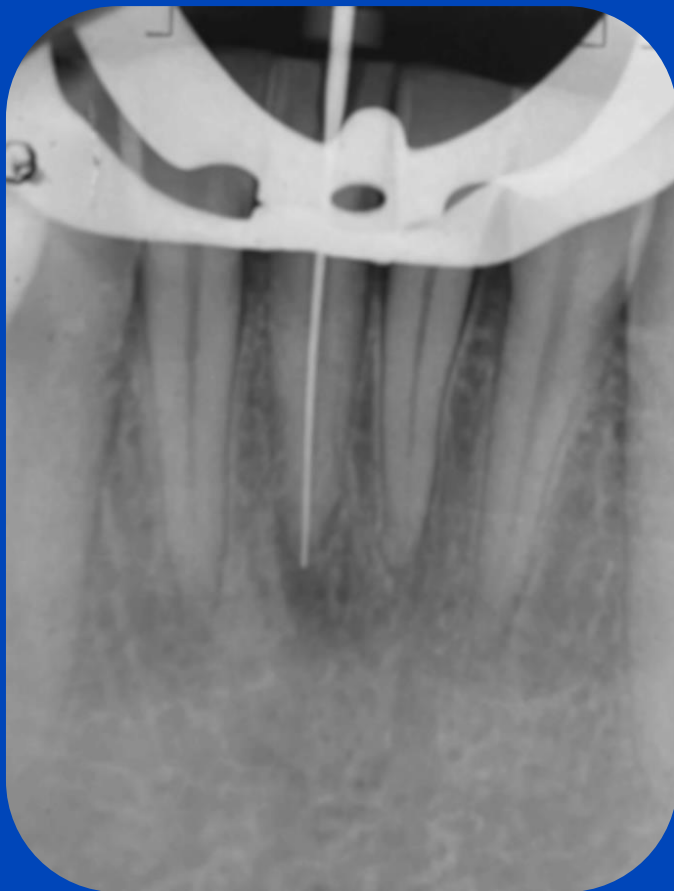Técnica de conformación: Mecanizada



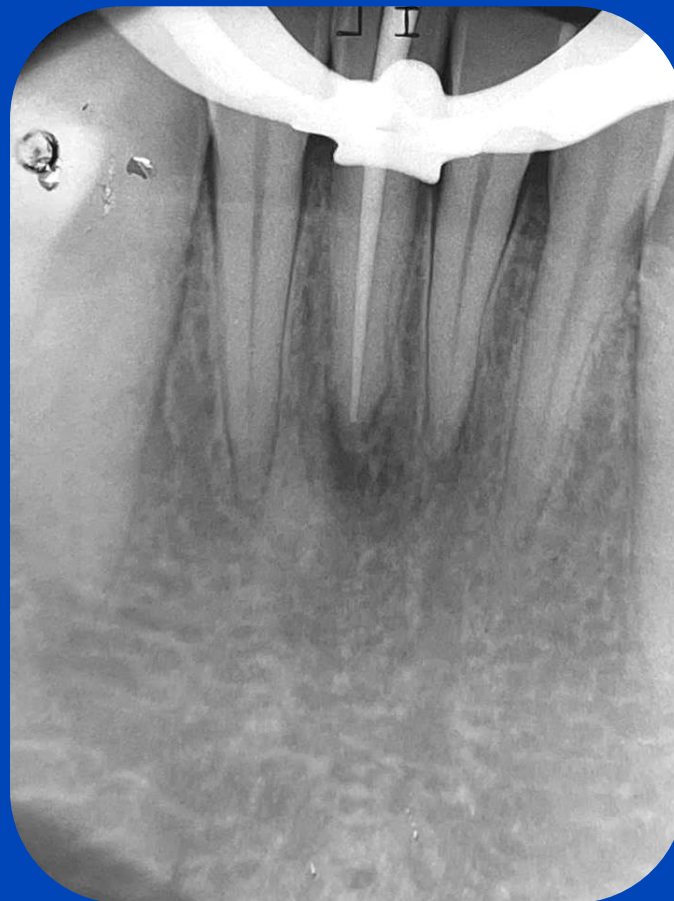Radiografías

Conductimetría

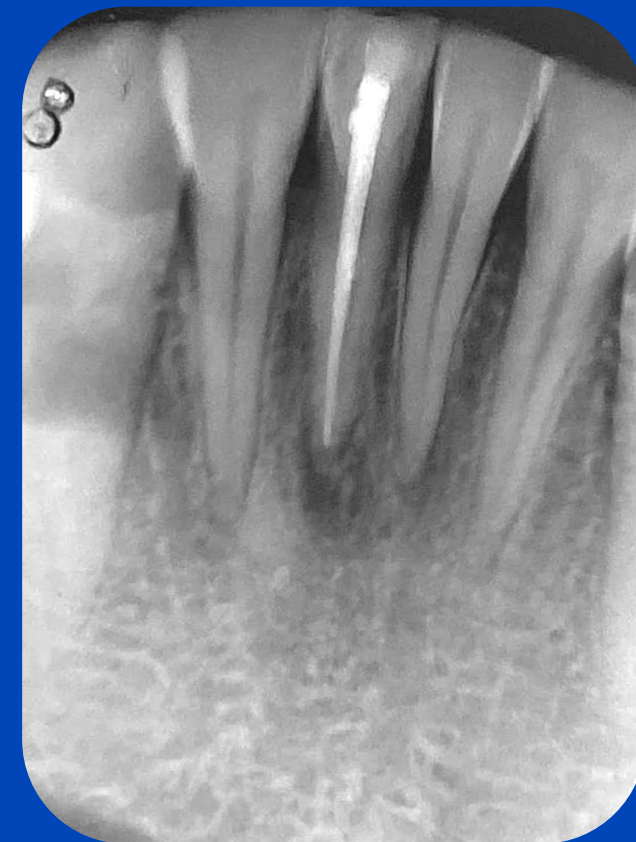Longitud de trabajo: 19mm

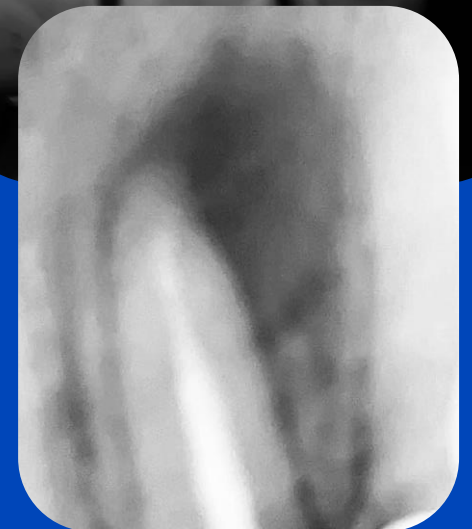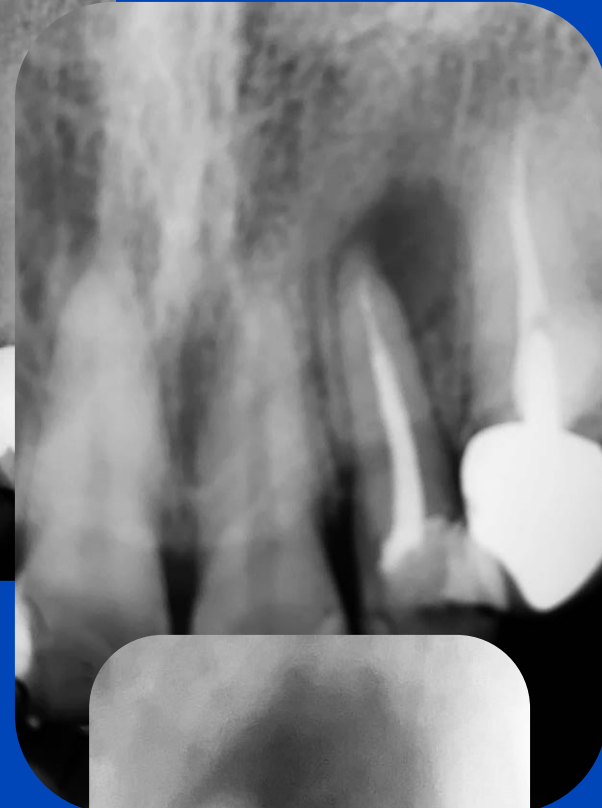
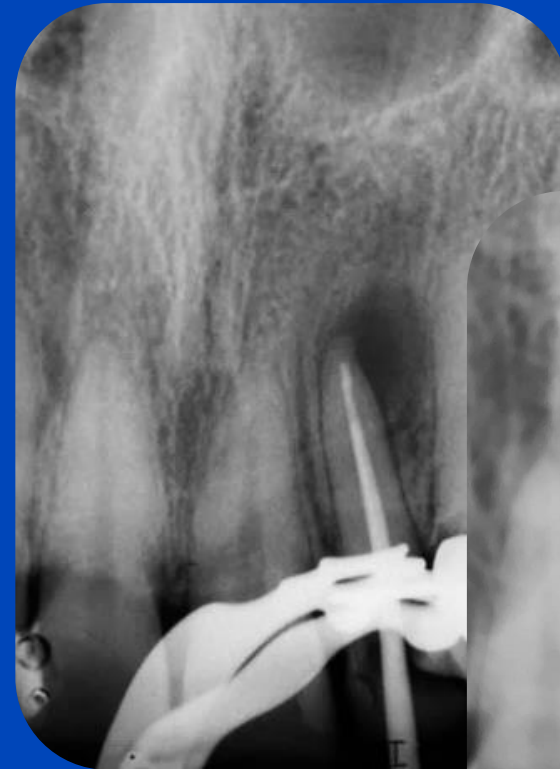
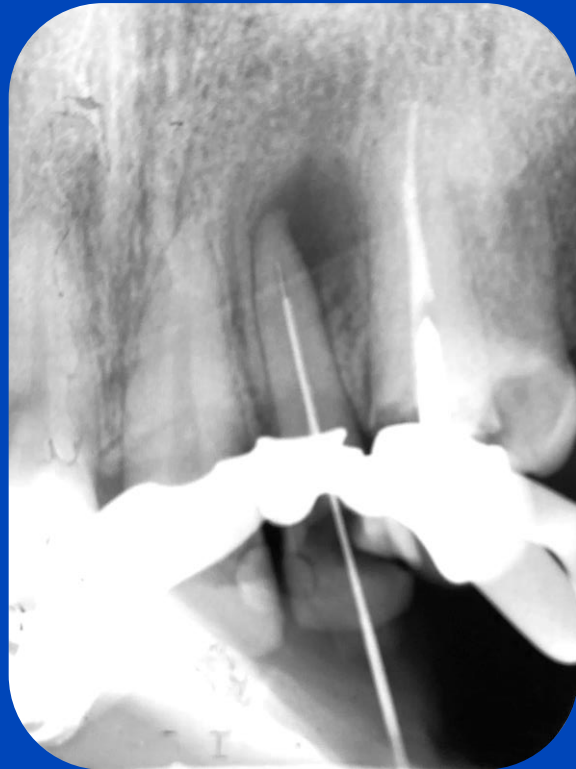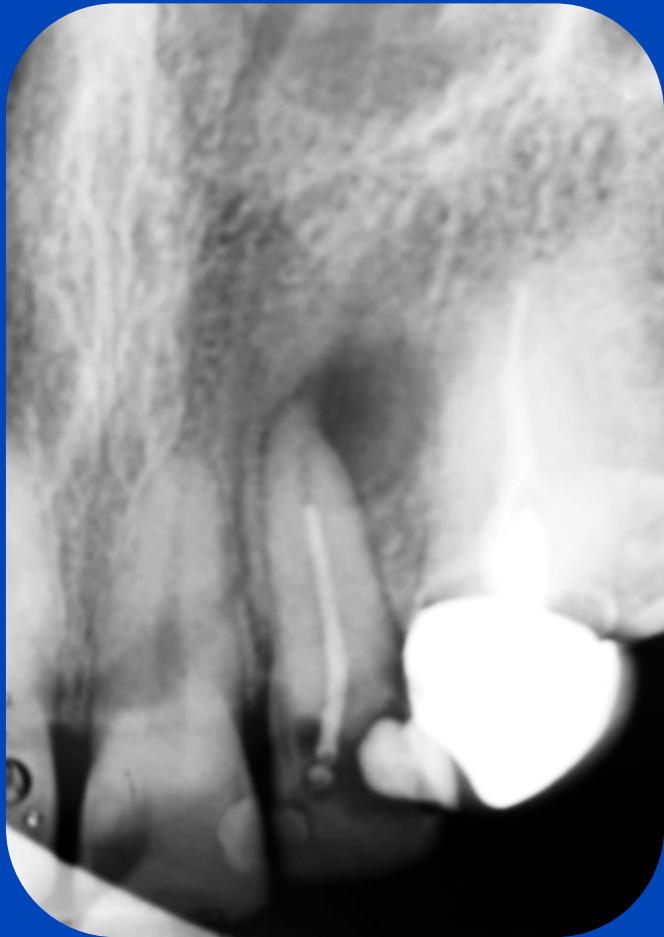


Conometría



Post operatoria





**Tratamiento de conducto fracasado,
pero sin alteraciones en la anatomía
original del conducto.**

Gorni, F.- Gagliani, M.

*The outcome of endodontic retreatment:
a 2-years follow-up. JOE. 2004. Vol 30, N° 1. 1-4.*

Maria, 36 años

22: retratamiento

Alumno: Guillones, Octavio César

Alumna: Victoria Abril Valderrama

Paciente: Palau Yésica Ayelén.

Edad: 30 años.

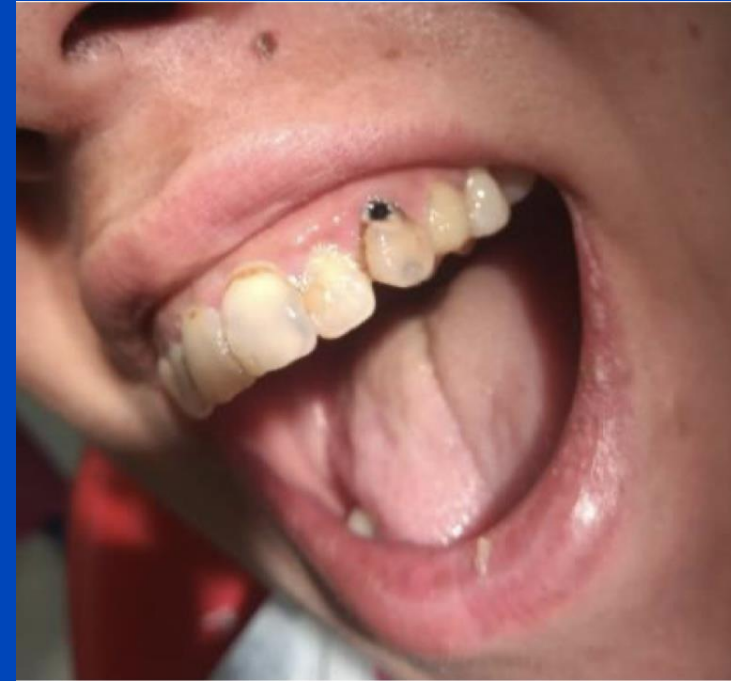Pieza dentaria 23

Motivo de la consulta: Por dolor y caries.

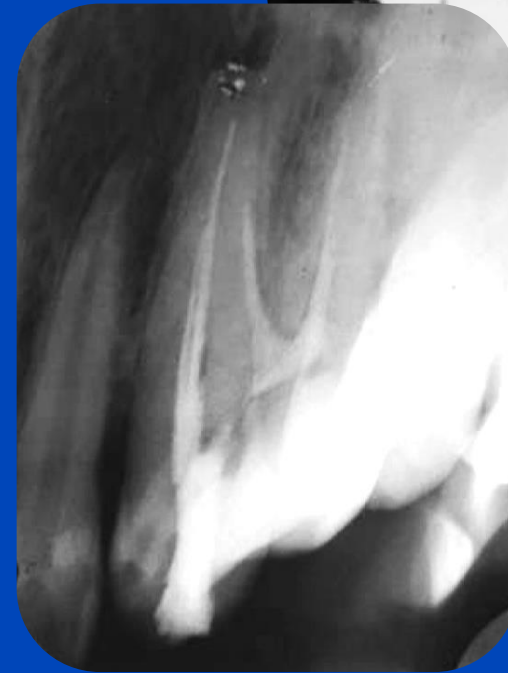
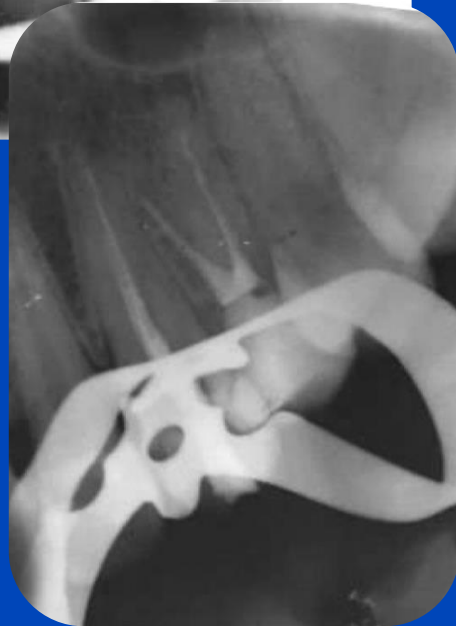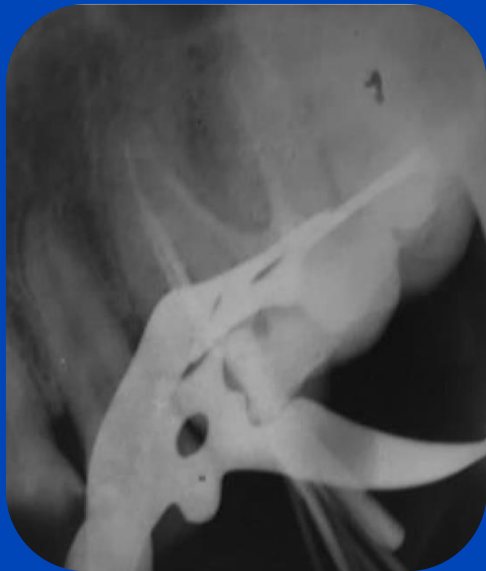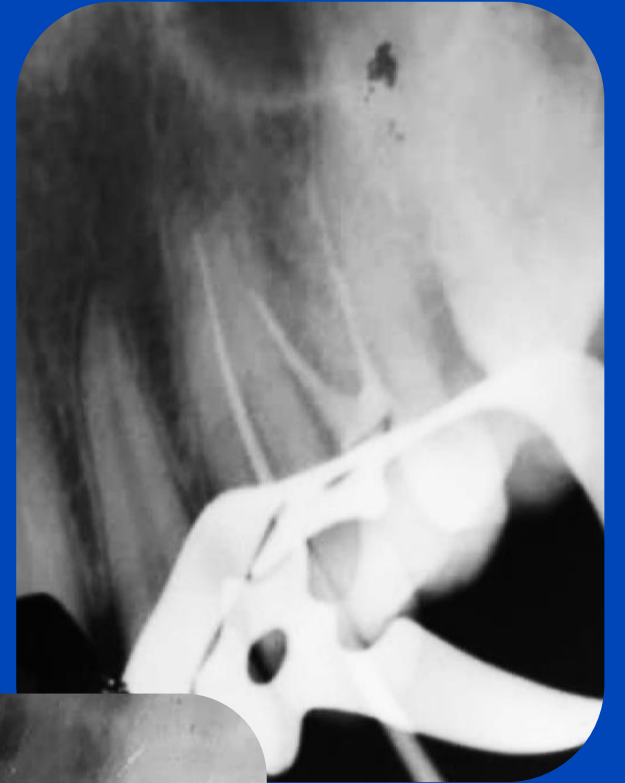
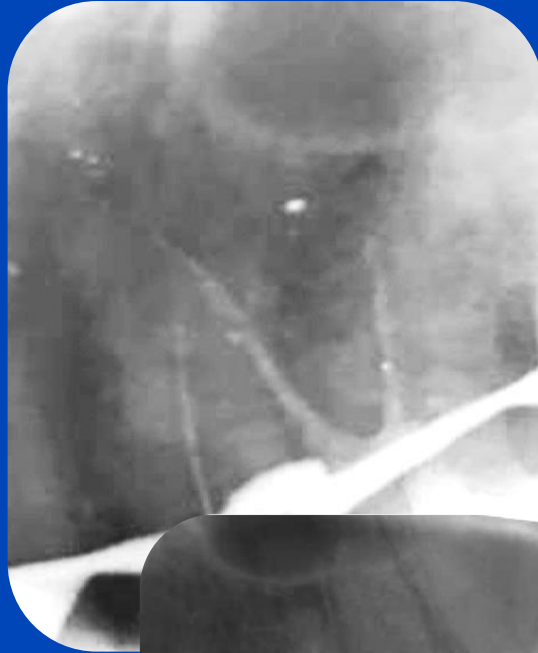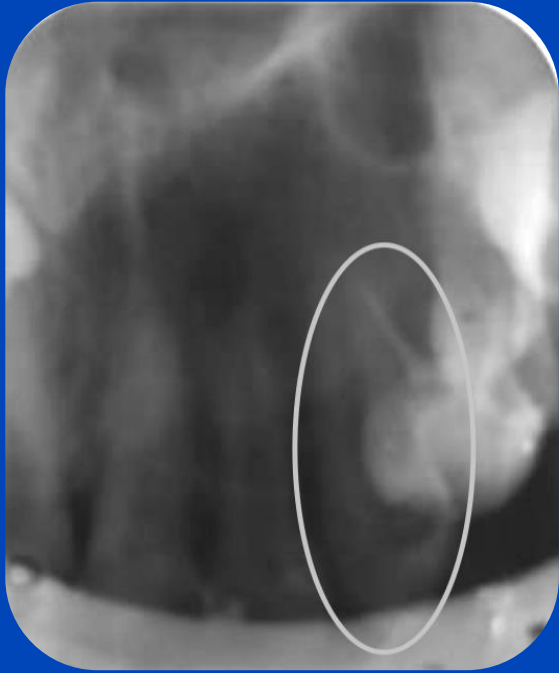Diagnóstico: Pulpitis irreversible sintomática.

Tratamiento a realizar: Biopulpectomía.

Técnica de conformación combinada.



Alumna:
Victoria Abril Valderrama



Alumna: Victoria Abril Valderrama.

Paciente: Román Ariel Justino.

Edad: 18 años.

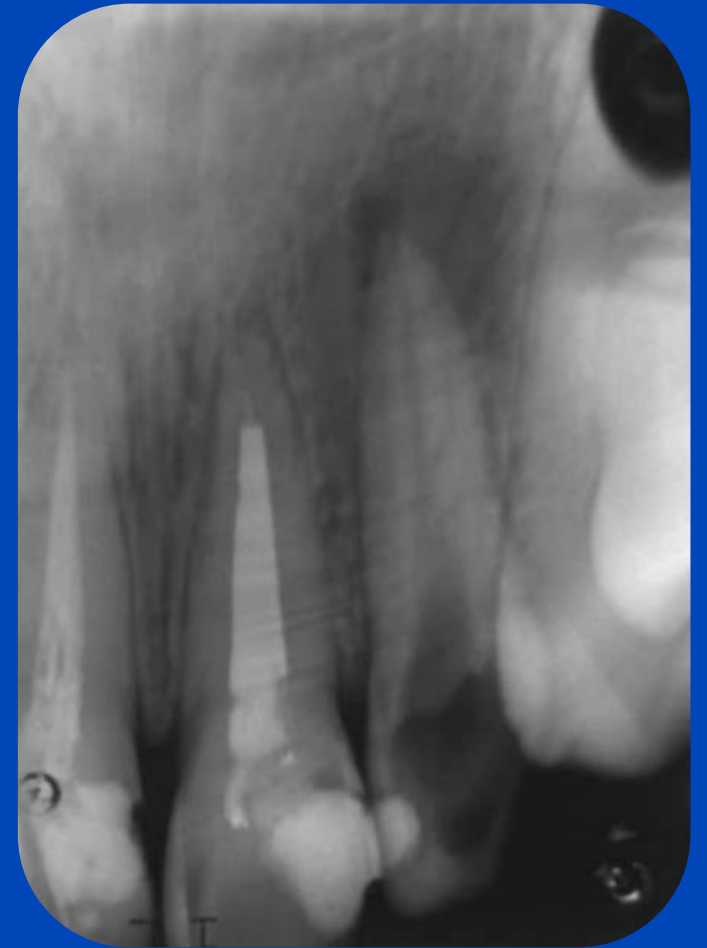Pieza dentaria: 22

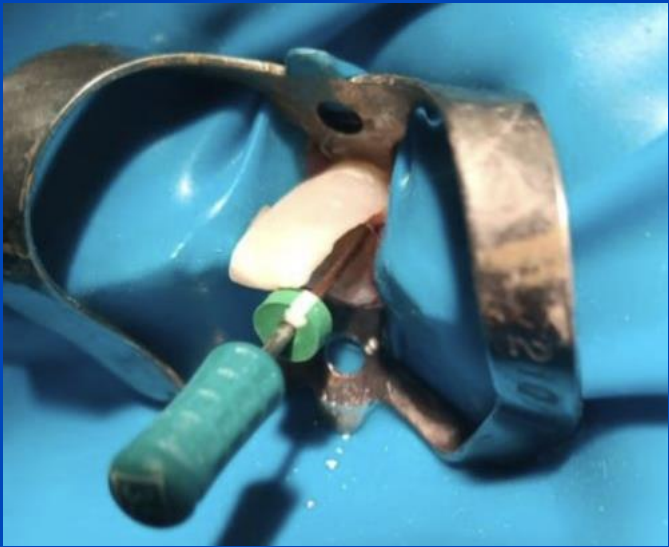
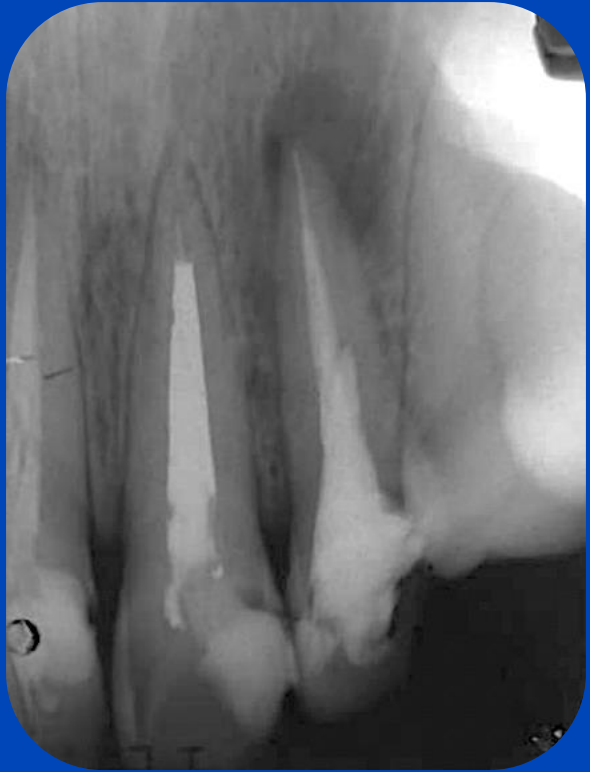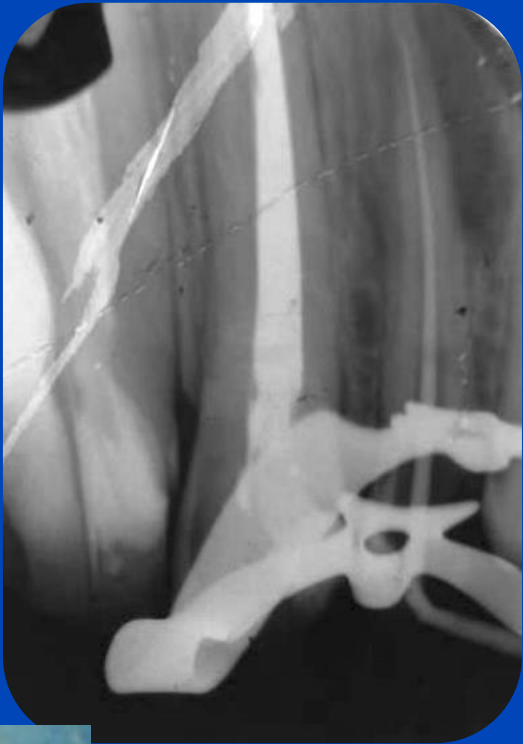Motivo de la consulta: Por caries y fístula (El paciente refirió un proceso purulento).

Diagnóstico pulpar: Necrosis pulpar.

Tratamiento a realizar: Tratamiento de conducto.

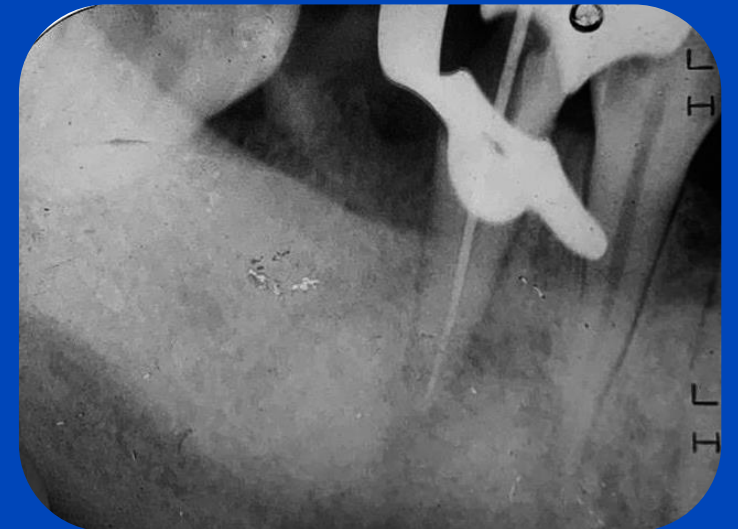Técnica de conformación manual.

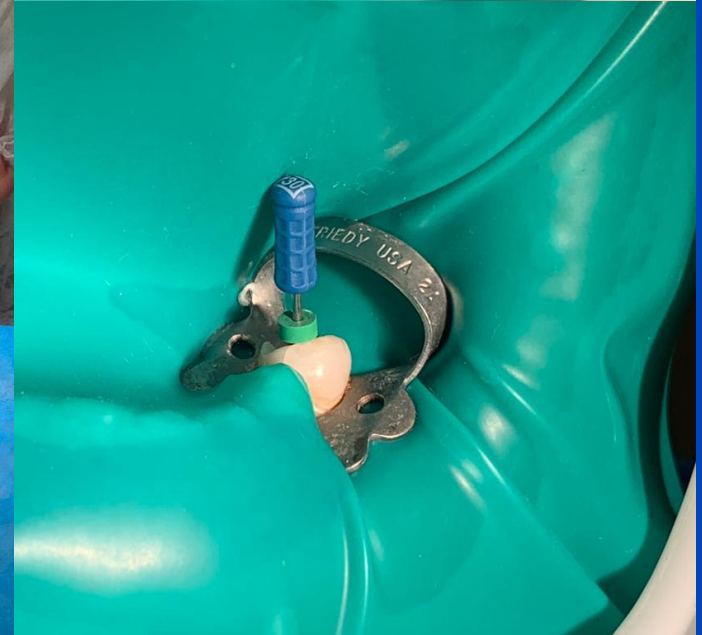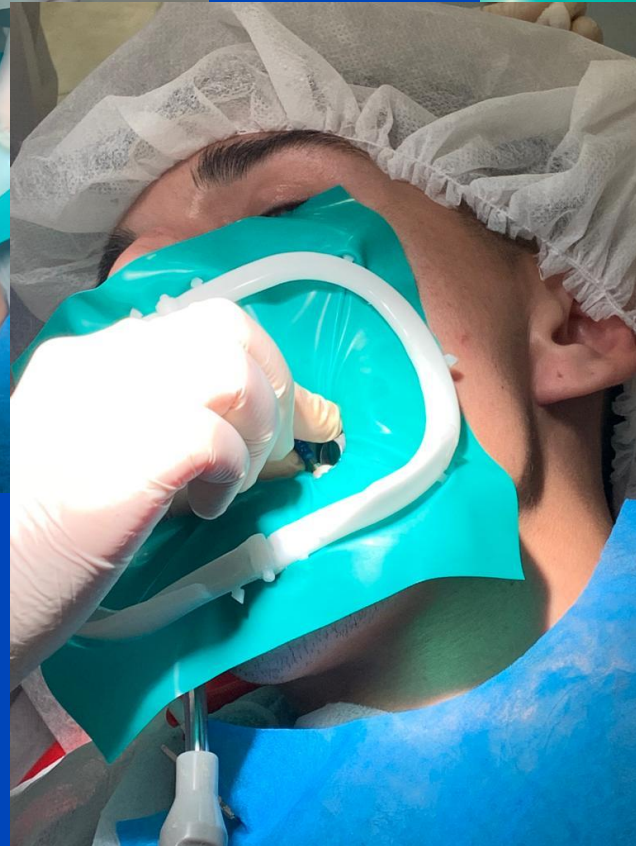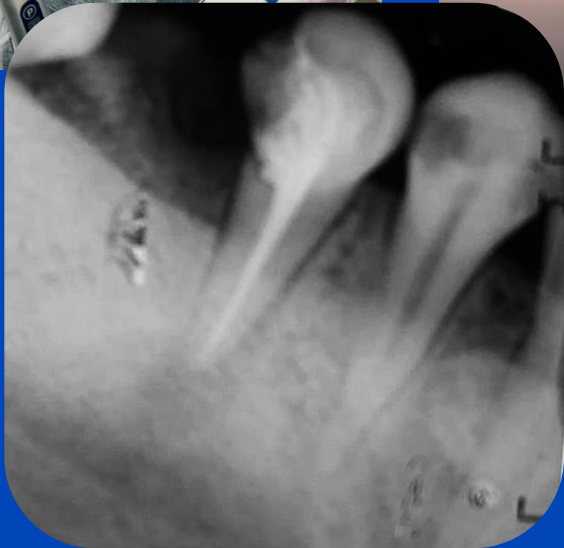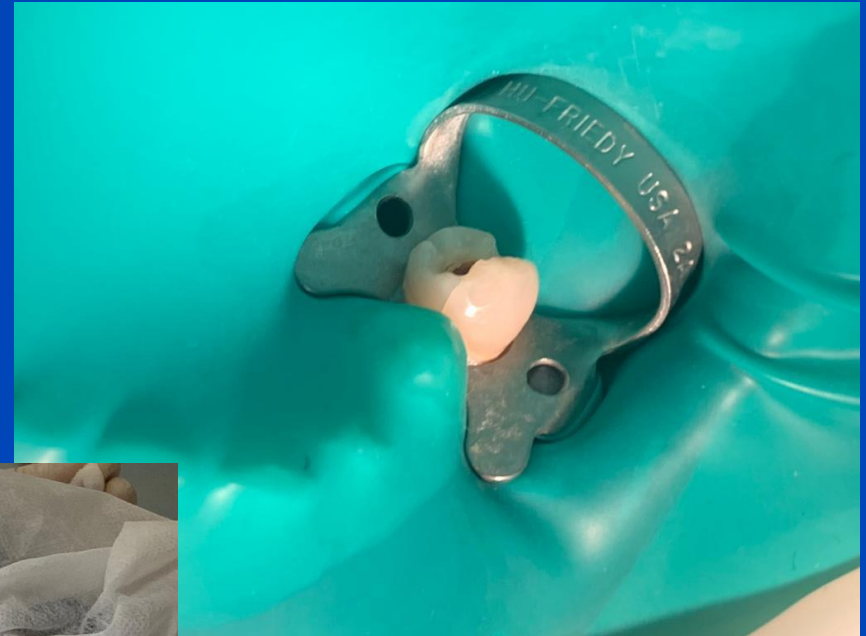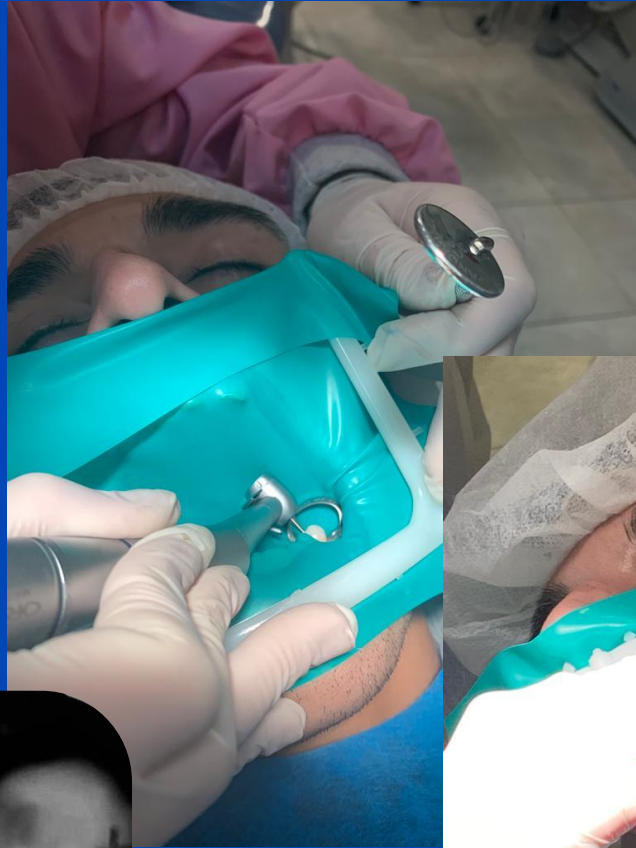




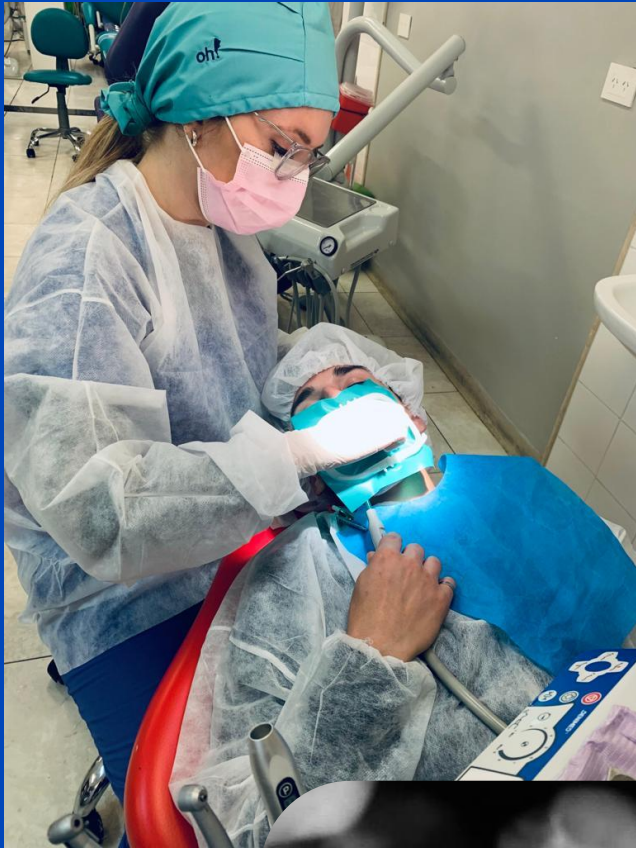Alumna: María Victoria Peis

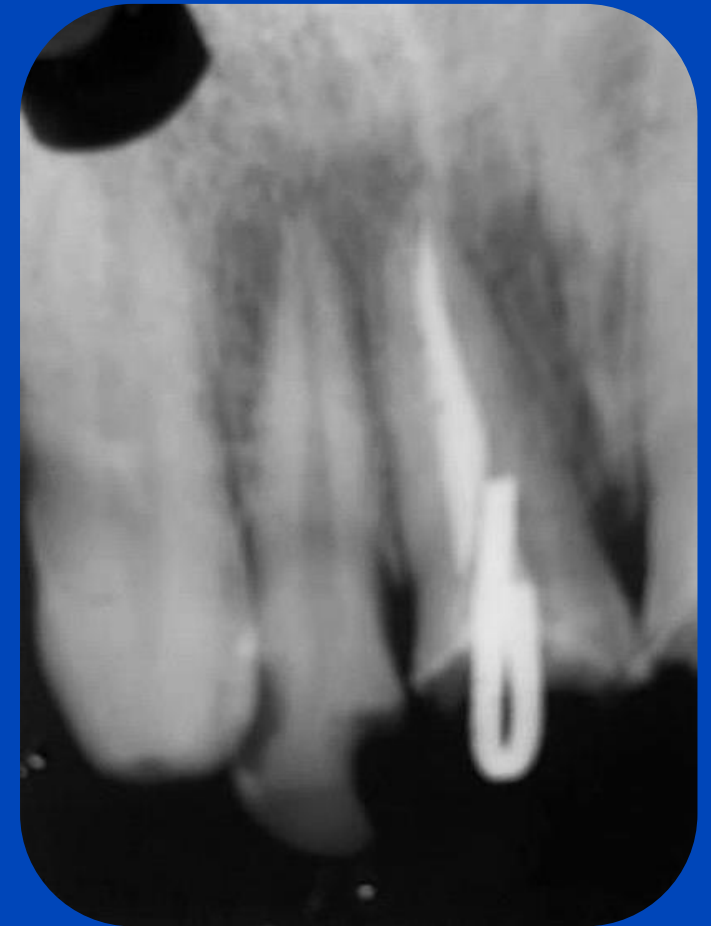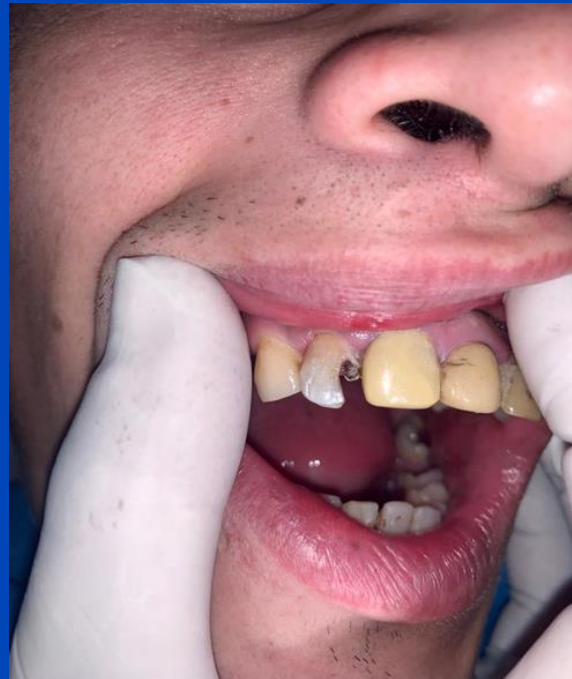- Paciente: Carlos Coronel.
- Edad: 28 años.
- Motivo de consulta: Refiere haber tenido inflamación en la cara hace unos meses, dolor constante el cual cesó al haber asistido a la guardia donde le realizaron la apertura.
- Examen clínico: Caries OD de la pieza dentaria 35.
- Examen radiográfico: Se observa un área radiolúcida en el ápice de la pieza dentaria 35.
- Diagnostico pulpar: Necrosis con infección
- Tratamiento indicado: Tratamiento de conducto.
- Conductometria 21mm

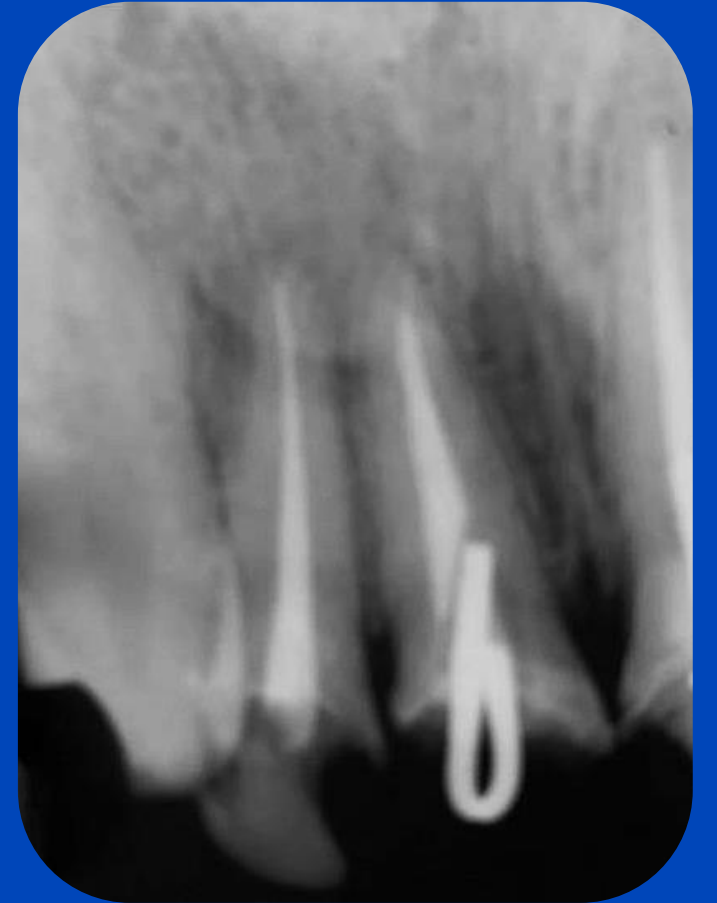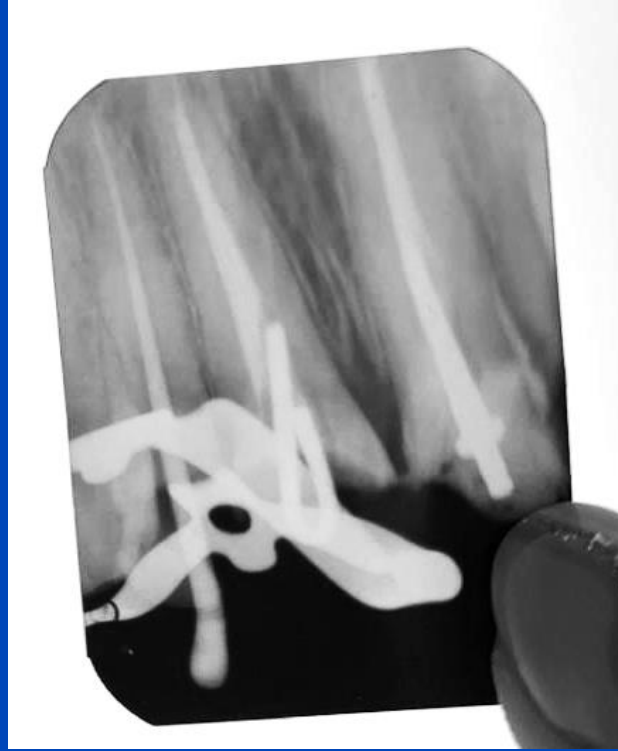

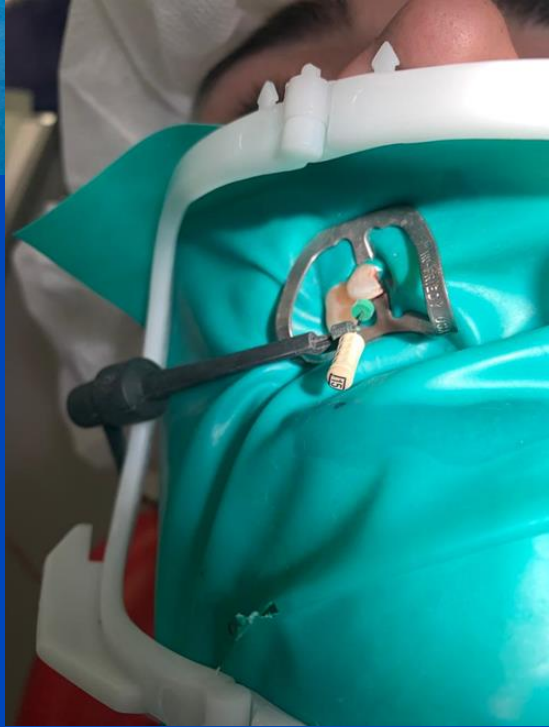
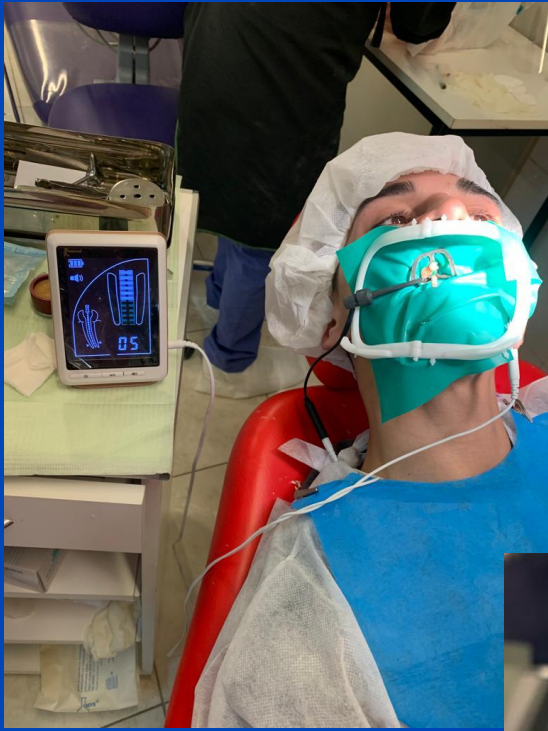

Alumna: María Victoria Peis

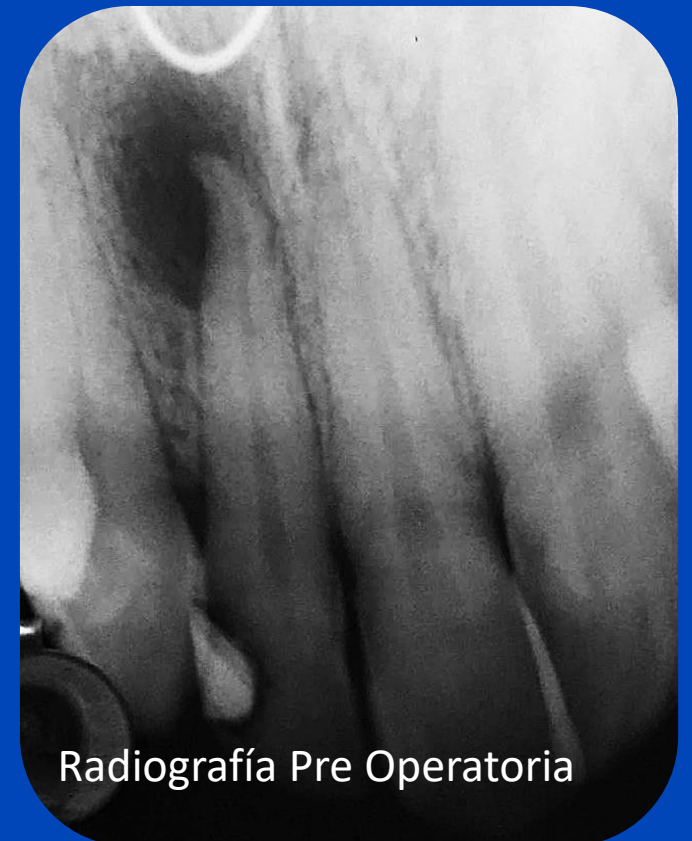- Paciente: Carlos Coronel.
- Edad: 28 años.
- Motivo de consulta: Caries en la pieza 12
- Diagnostico pulpar: necrosis con infección
- Tratamiento a realizar: Tratamiento de conducto





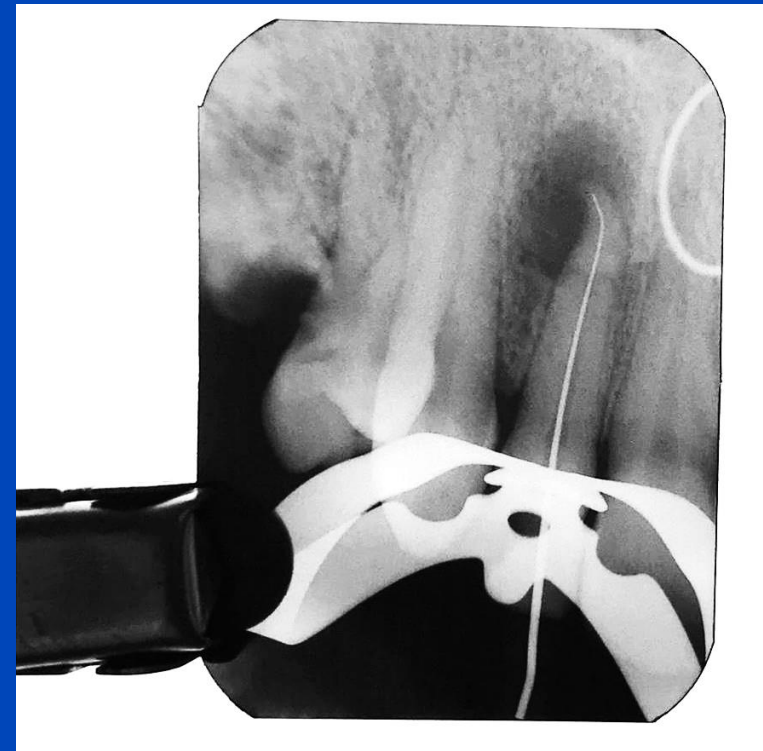
Alumna: Martina Febre

- Paciente: Giglio Brenda.
 - Edad: 25 años.
 - Motivo de consulta: Refiere haber tenido la cara hinchada hace unos meses, dolor constante el cual cesó con toma de antibióticos, actualmente sin dolor.
 - Examen clínico: Caries en distal de la pieza dentaria 12.
 - Diagnóstico pulpar: Necrosis, con infección.
-
- Se observa área radiolúcida en la zona periapical de la pieza dentaria 12.



Apertura, cateterismo y conformación

- Apertura con piedra redonda y fresa redonda.
- Cateterismo con lima manual n15.
- Conformación con limas manuales y mecanizadas, irrigación entre lima y lima.

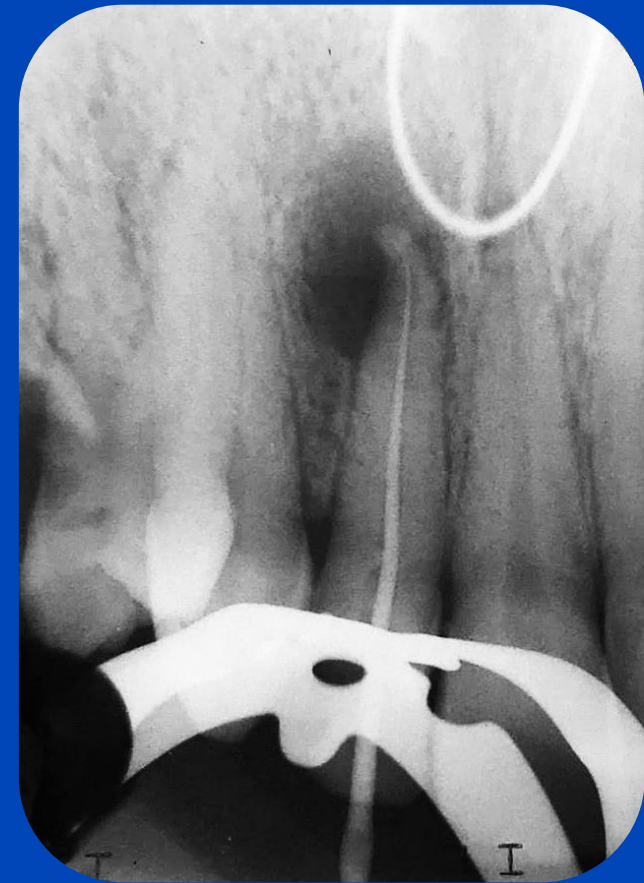

Conductometría, longitud de trabajo
24mm.

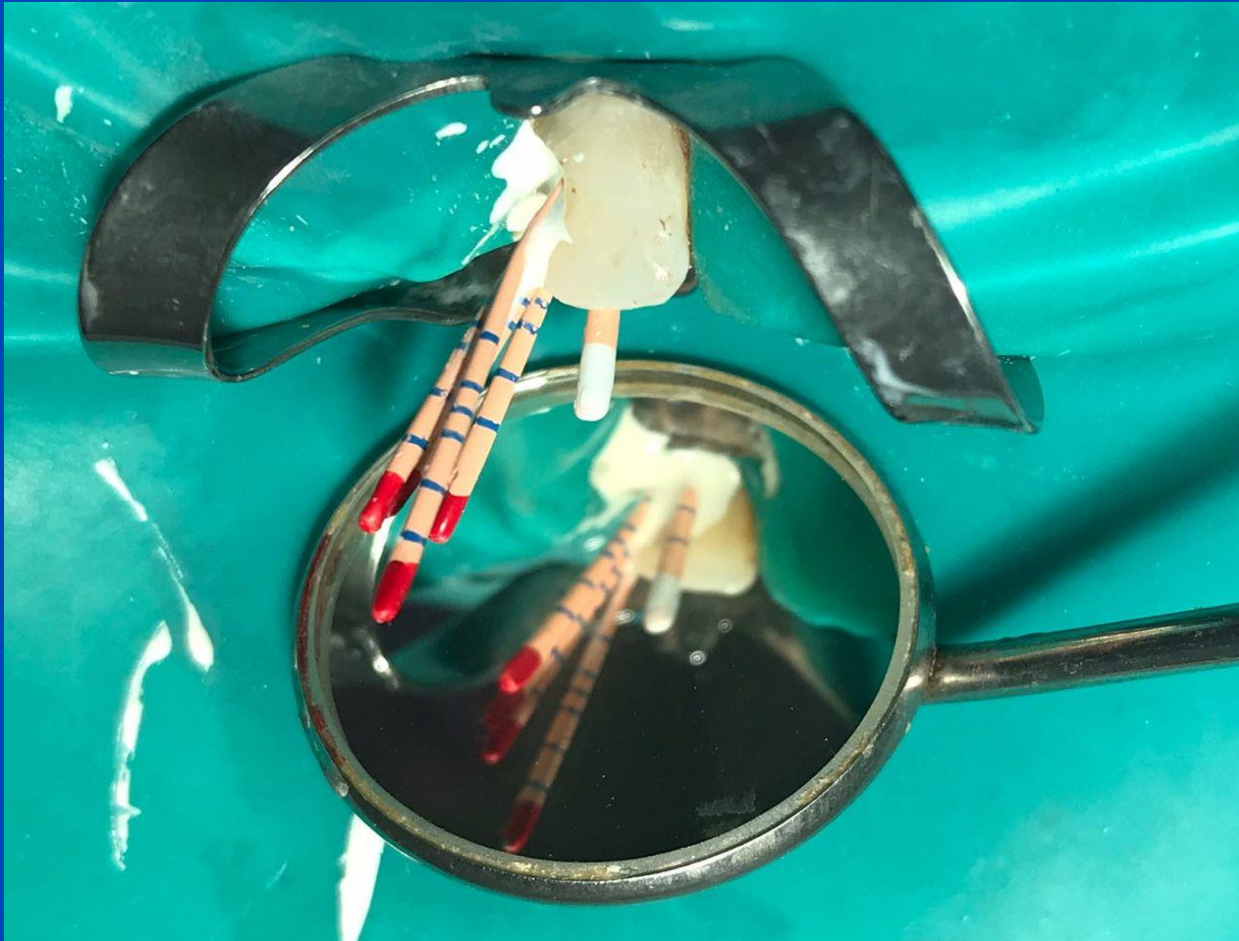
Prueba del cono principal



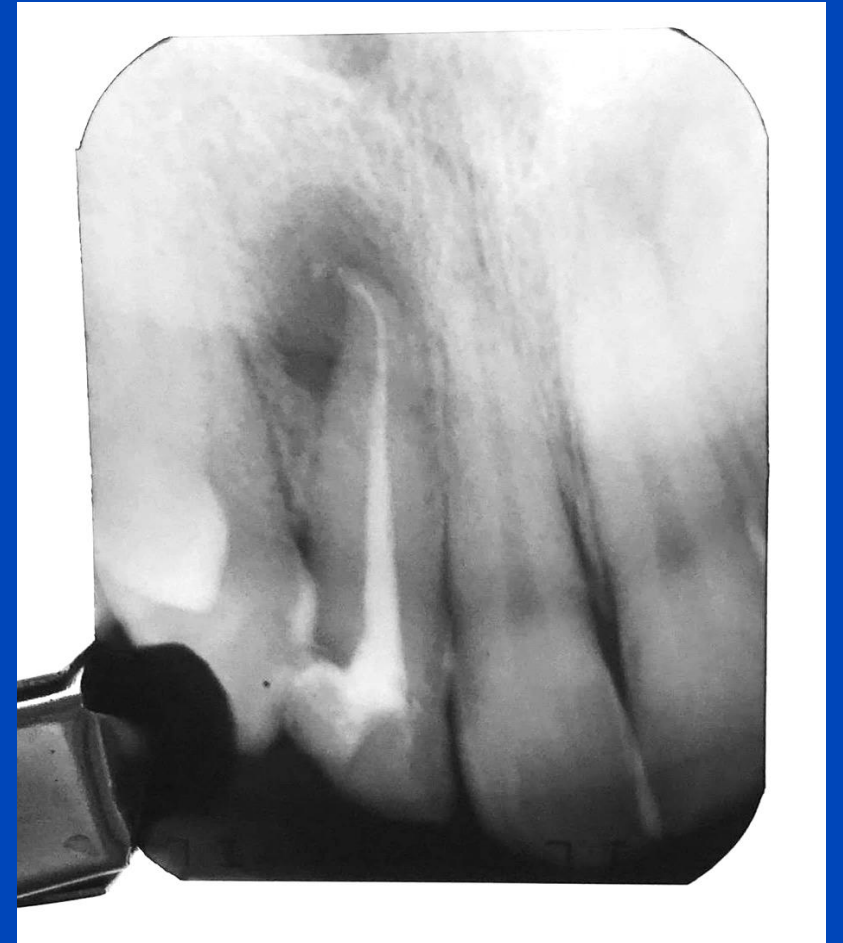
Conometria



COLOCACIÓN DE CONOS ACCESORIOS

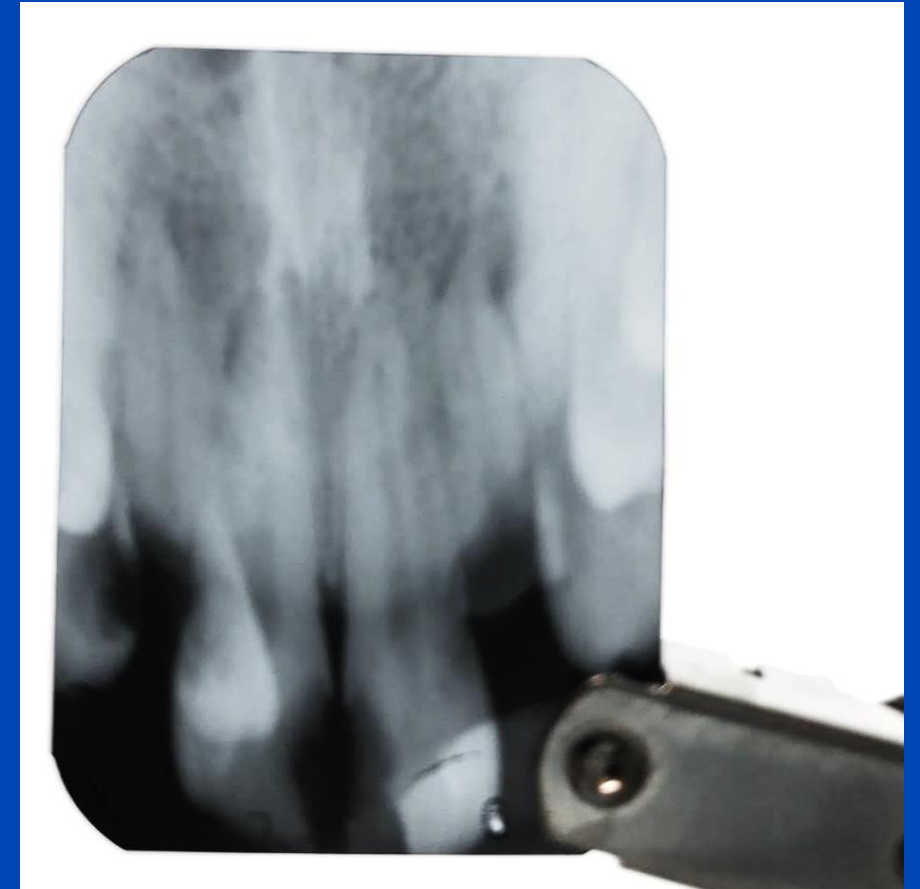


RADIOGRAFÍA POST OPERATORIA



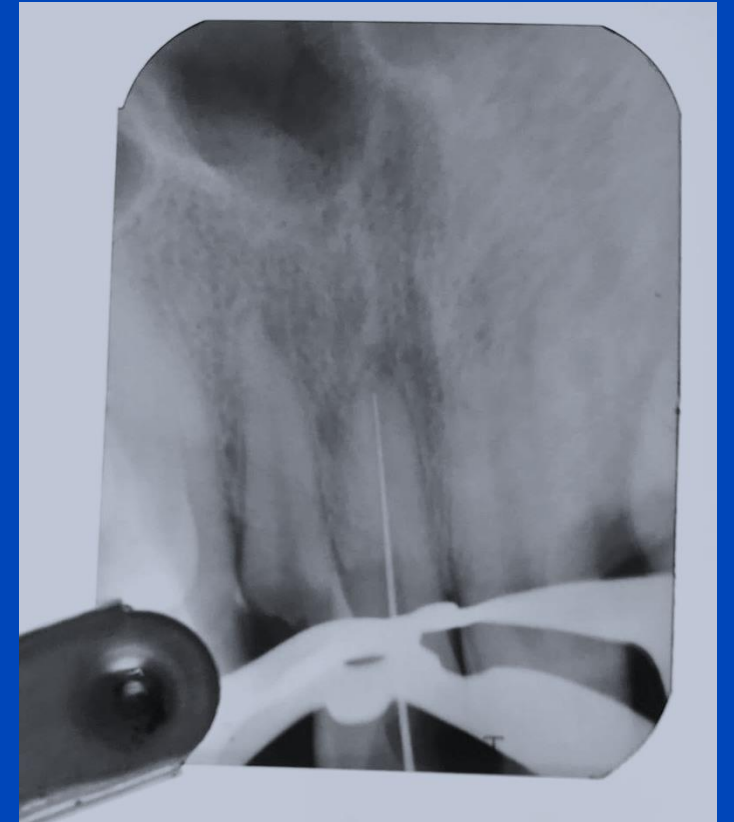Alumna: Martina Febre

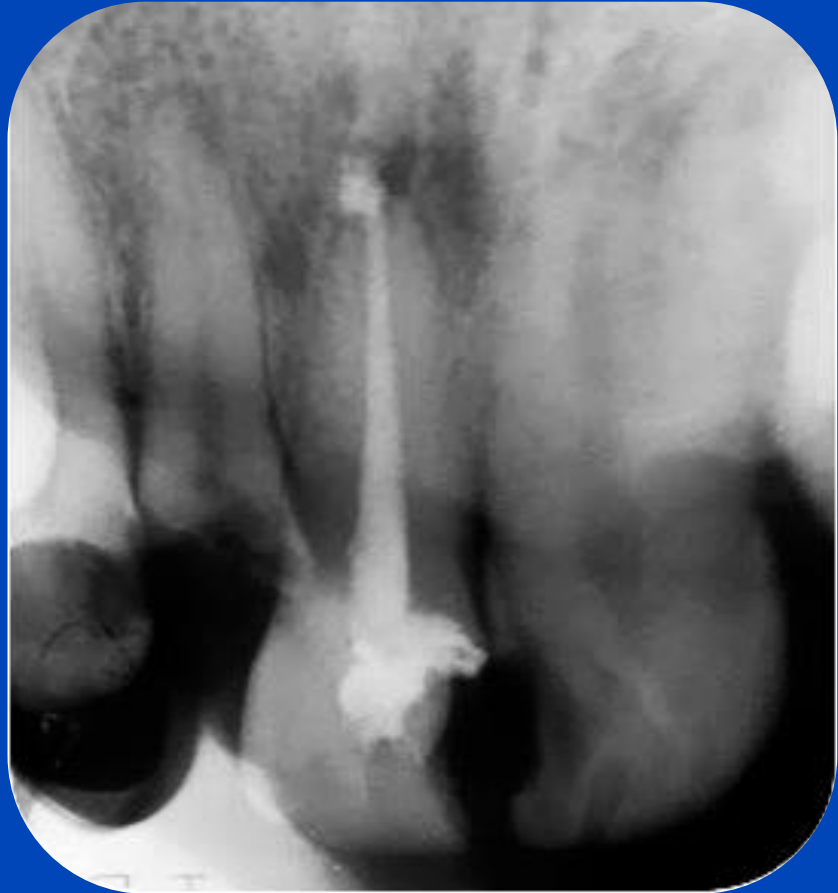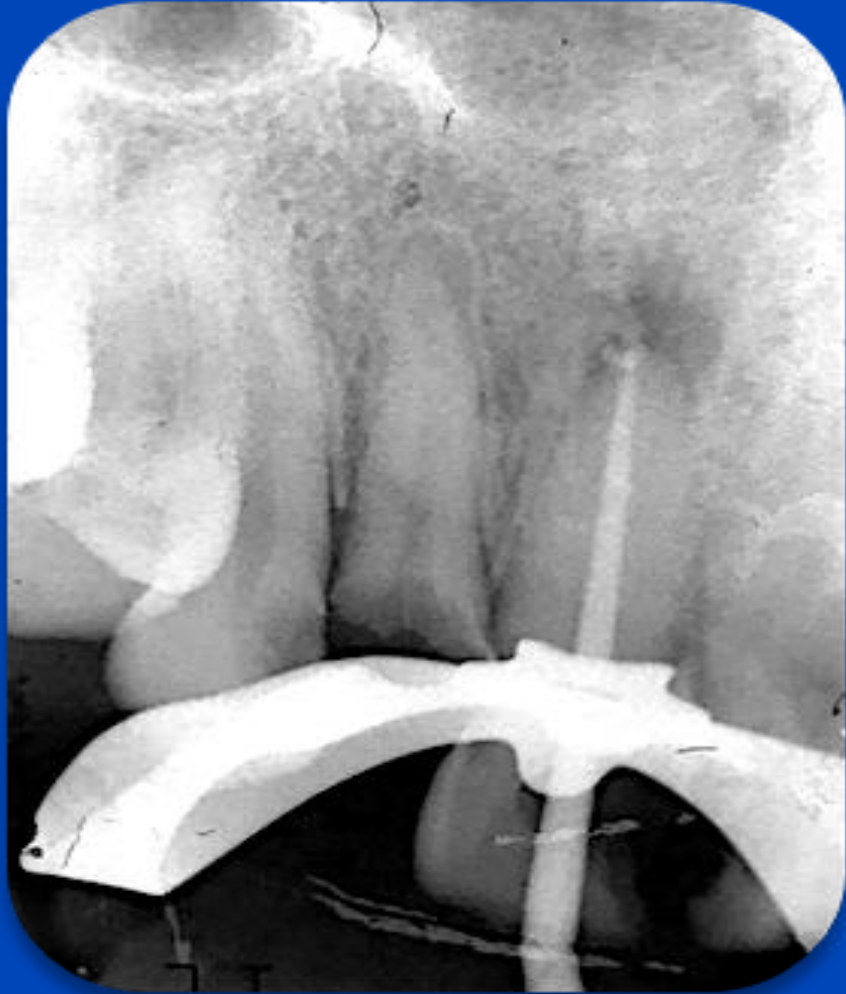
- Paciente: Carrizo Analía.
- Edad: 31 años.
- Motivo de consulta: Refiere haber tenido dolor hace unos meses atrás. Tomó ATB
- Diagnóstico pulpar: Necrosis con infección.



Apertura, cateterismo, conformación y obturación

- Apertura con piedra redonda y fresa redonda, pieza dentaria 11.
- Cateterismo con lima manual n15.
- Conductometría, longitud de trabajo 23mm.
- Conformación con limas mecanizadas, irrigación entre lima y lima.

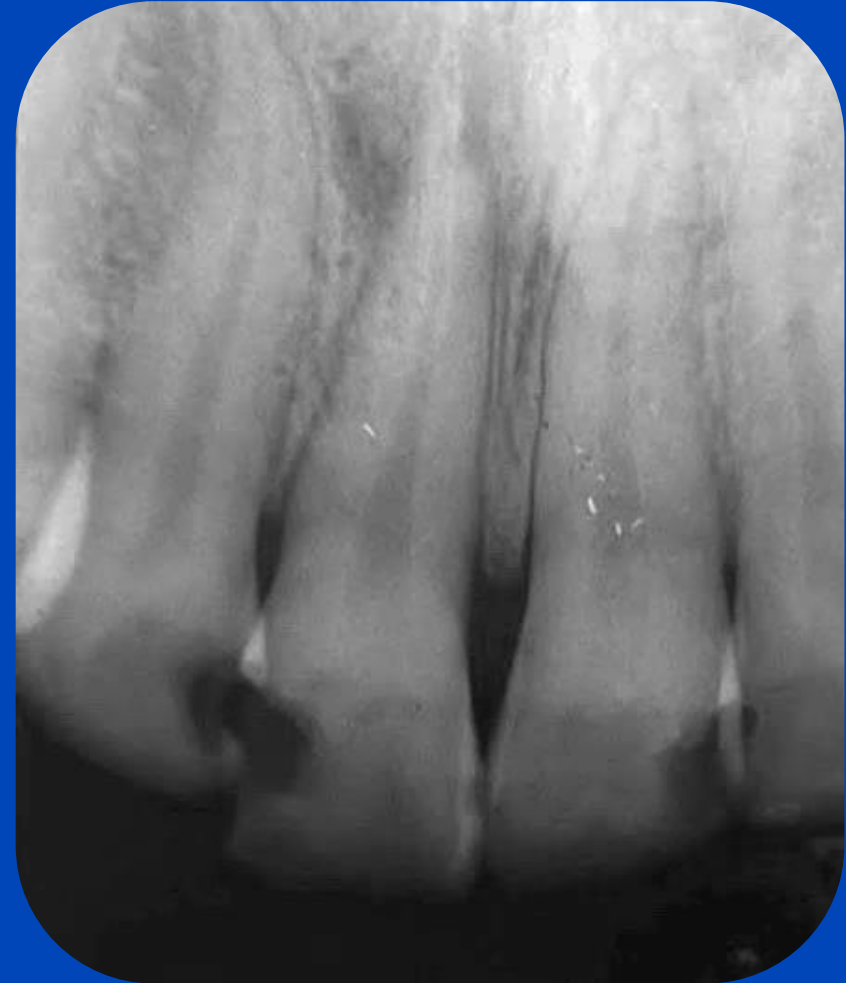


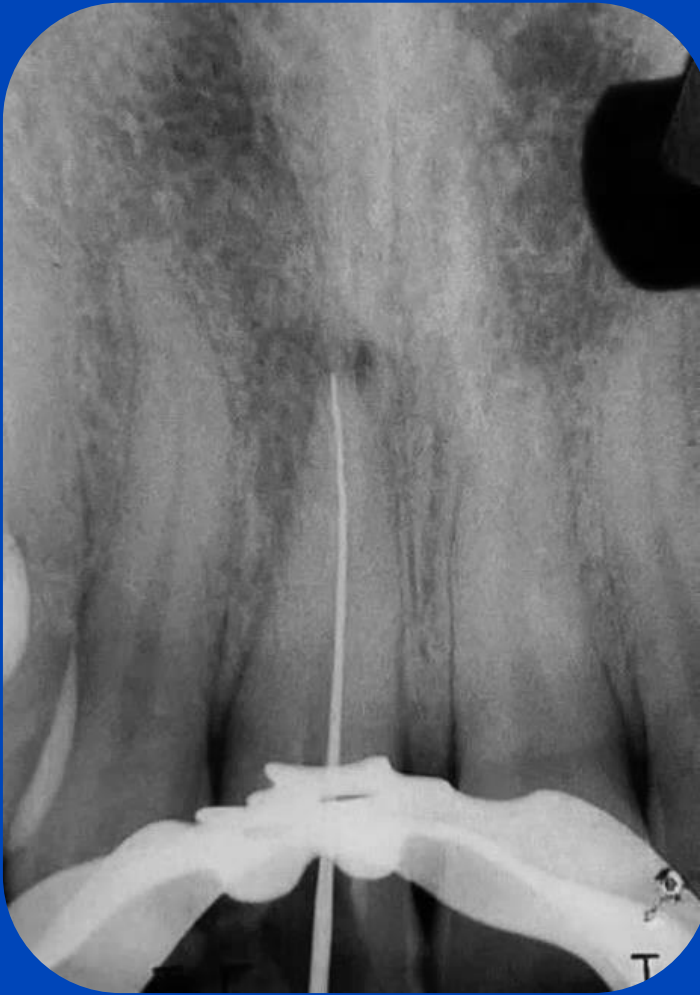
Alumno: Martín Marigual

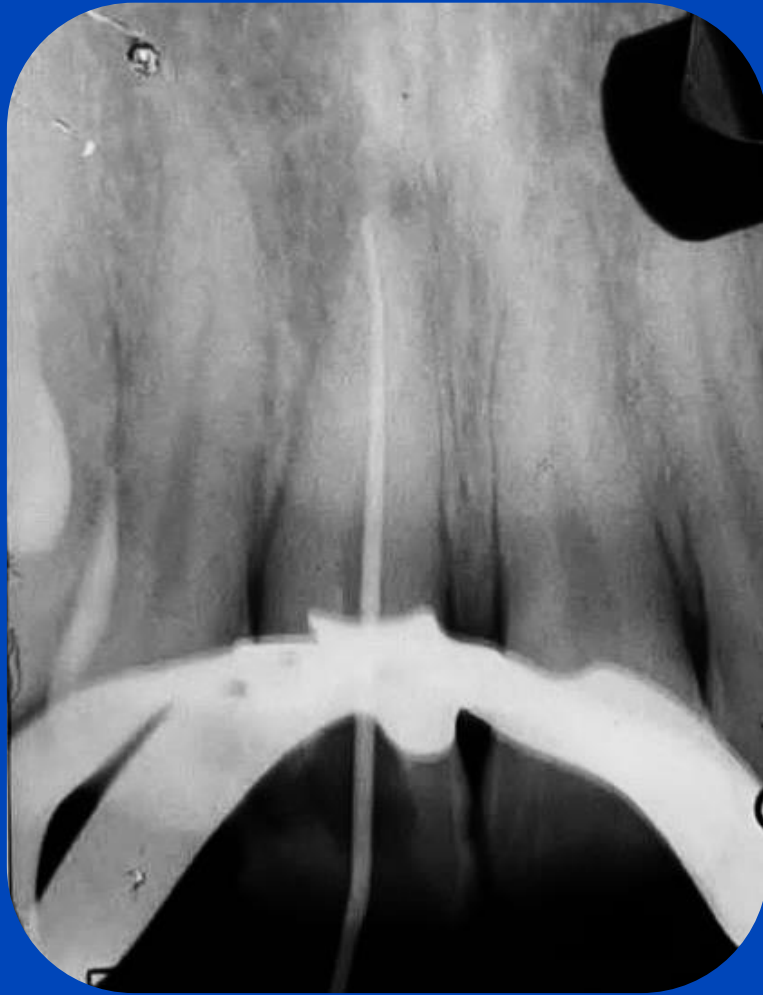
- Paciente: Francisco Gauto
- Edad: 34
- Motivo de la consulta: Estética, por cambio de coloración
- Pieza: 21
- Diagnóstico: Necrosis
- Tratamiento: Tratamiento de conducto
- Técnica de conformación: Manual

• Rx Diagnóstico

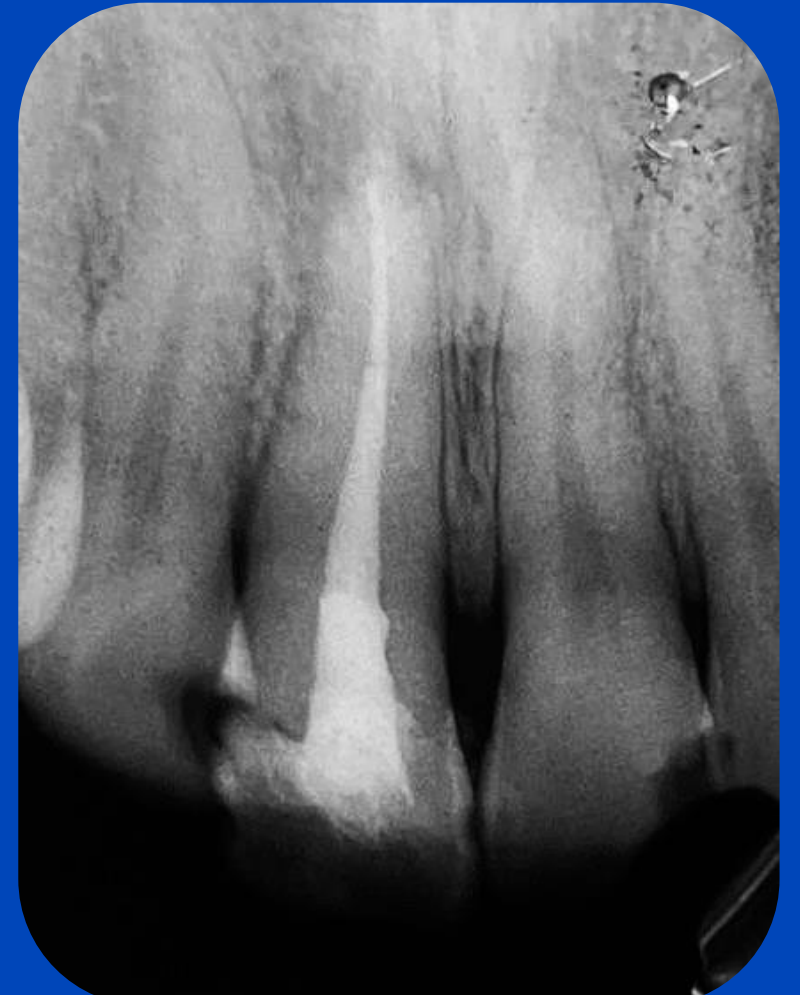



Conductimetría: 25mm



Conometría

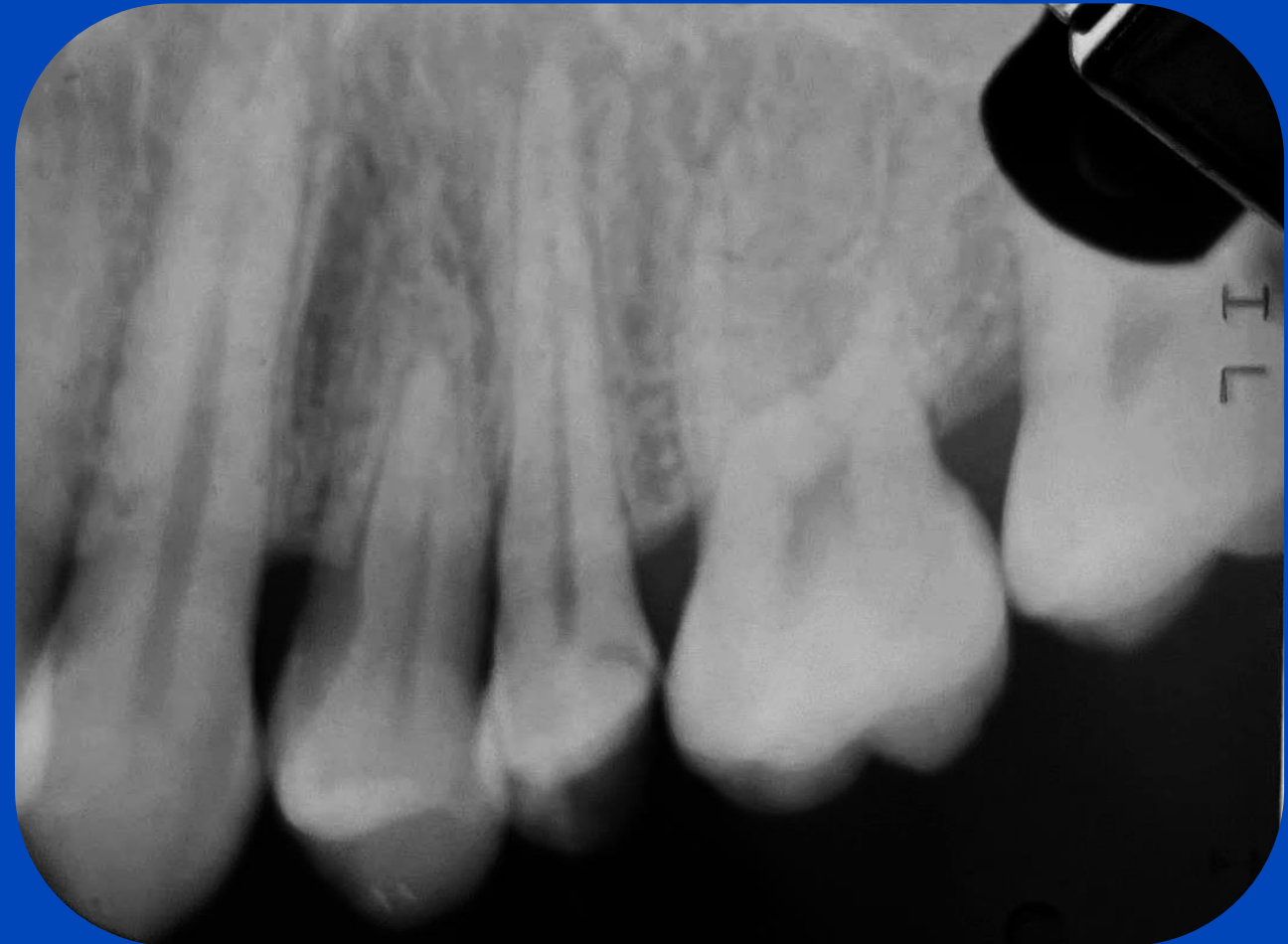

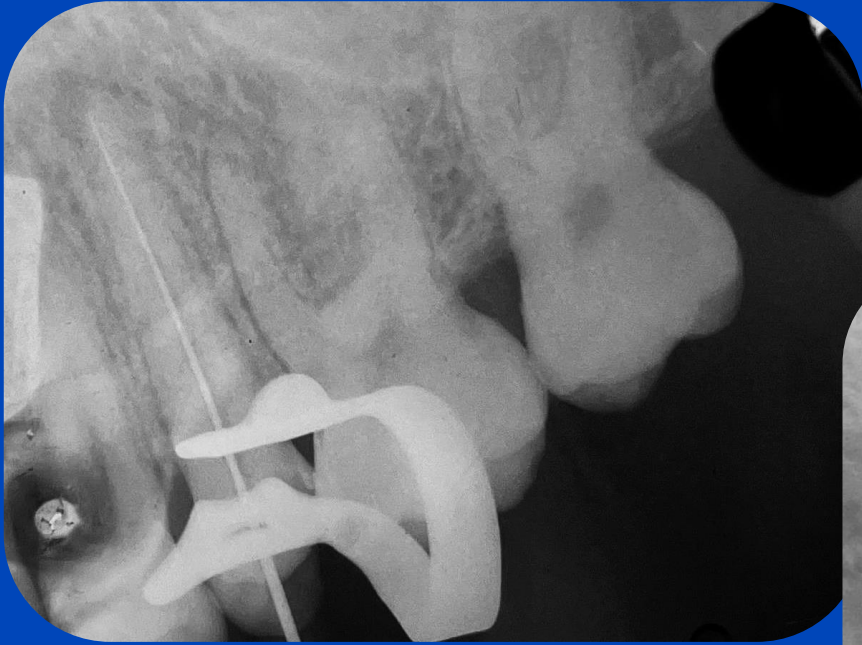
Post operatoria

Alumno: Martín Marigual

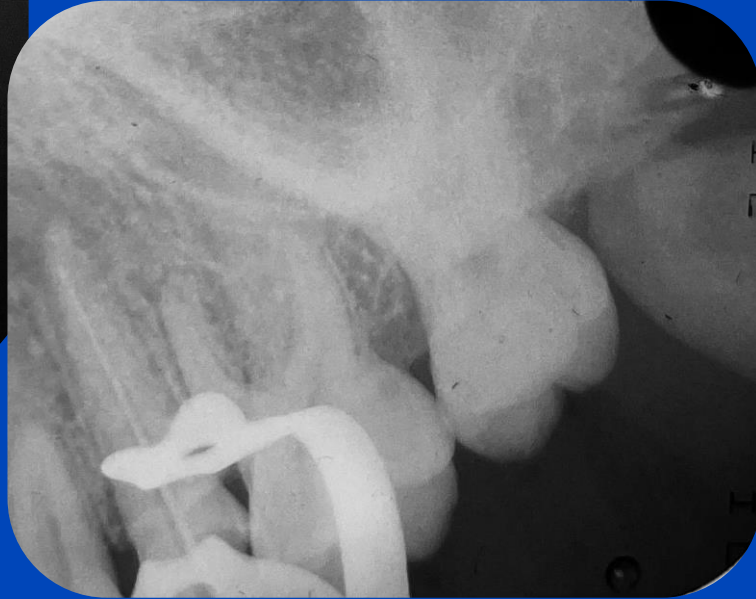
• Rx Diagnóstico

- Paciente: Bruno González
- Edad: 29 años
- Motivo de la consulta: Dolor localizado, espontáneo y pulsátil, además refería sensibilidad ante frío y calor.
- Pieza: 25
- Diagnóstico: Pulpitis irreversible, pero como no fue atendido oportunamente el caso evoluciona a una necrosis.
- Tratamiento: Tratamiento de conductos
- Técnica de conformación: Manual



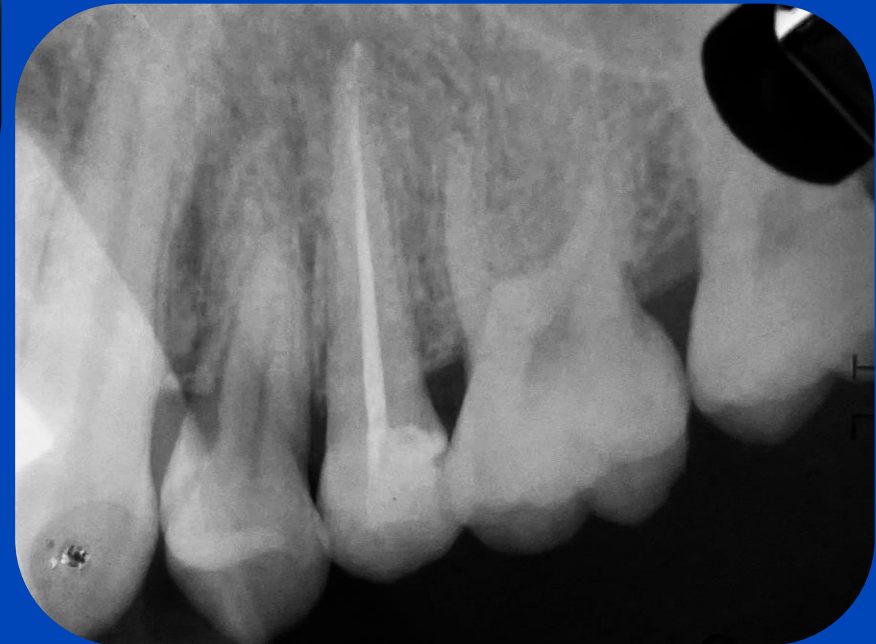

Conductometría: 20mm



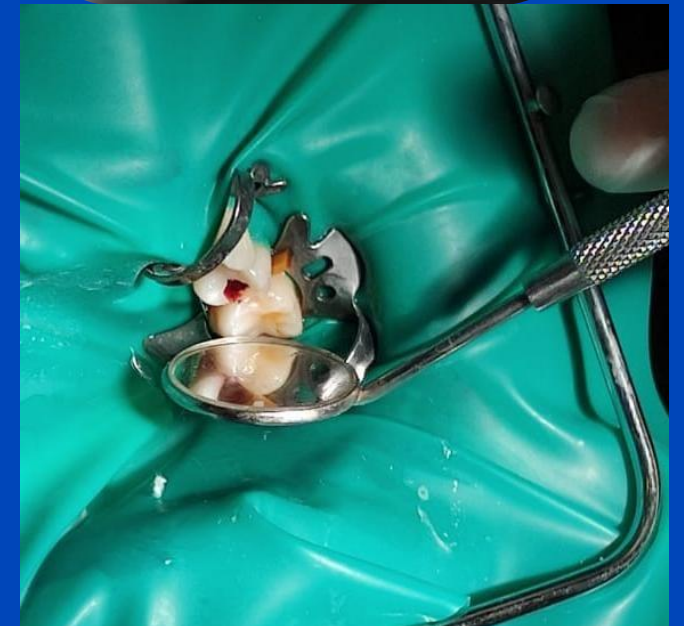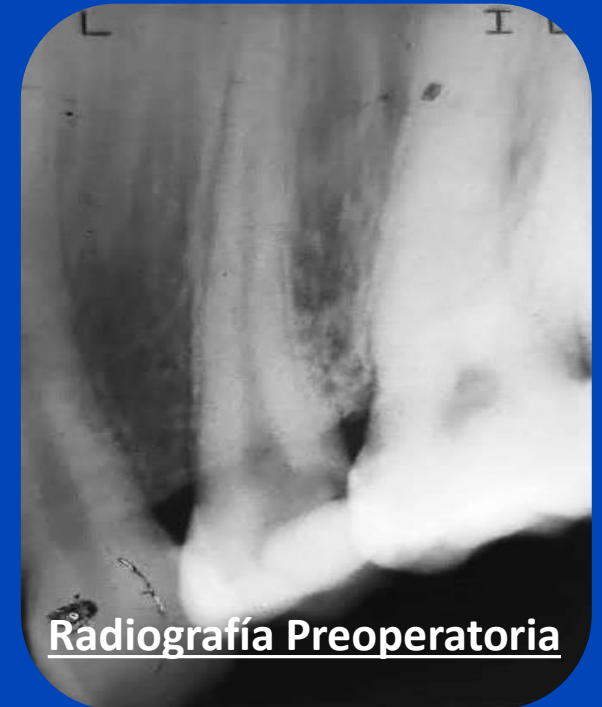Conometría

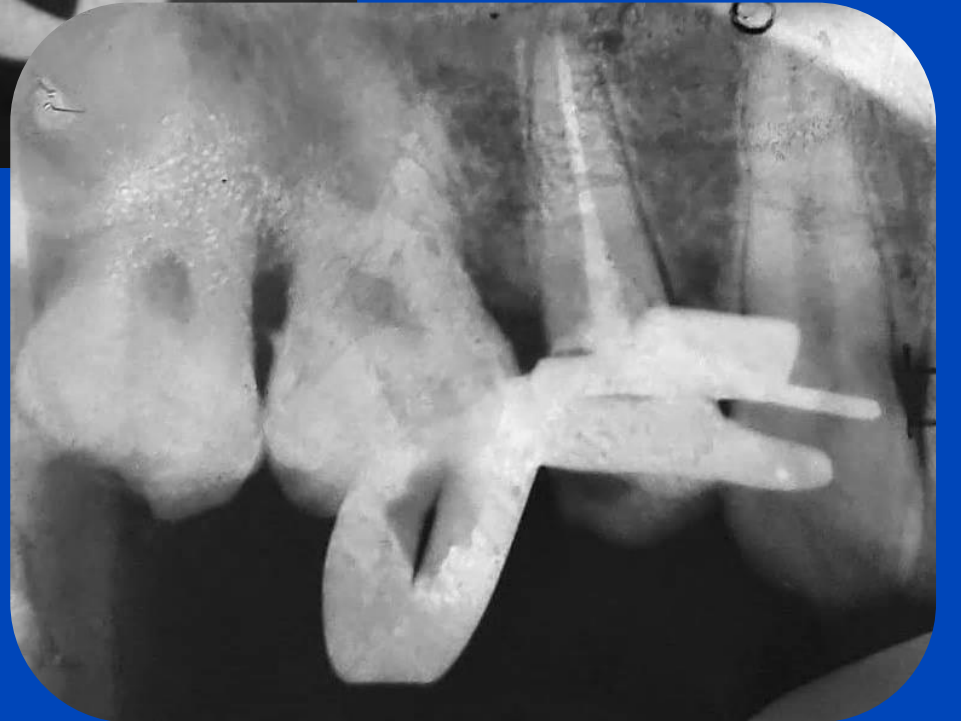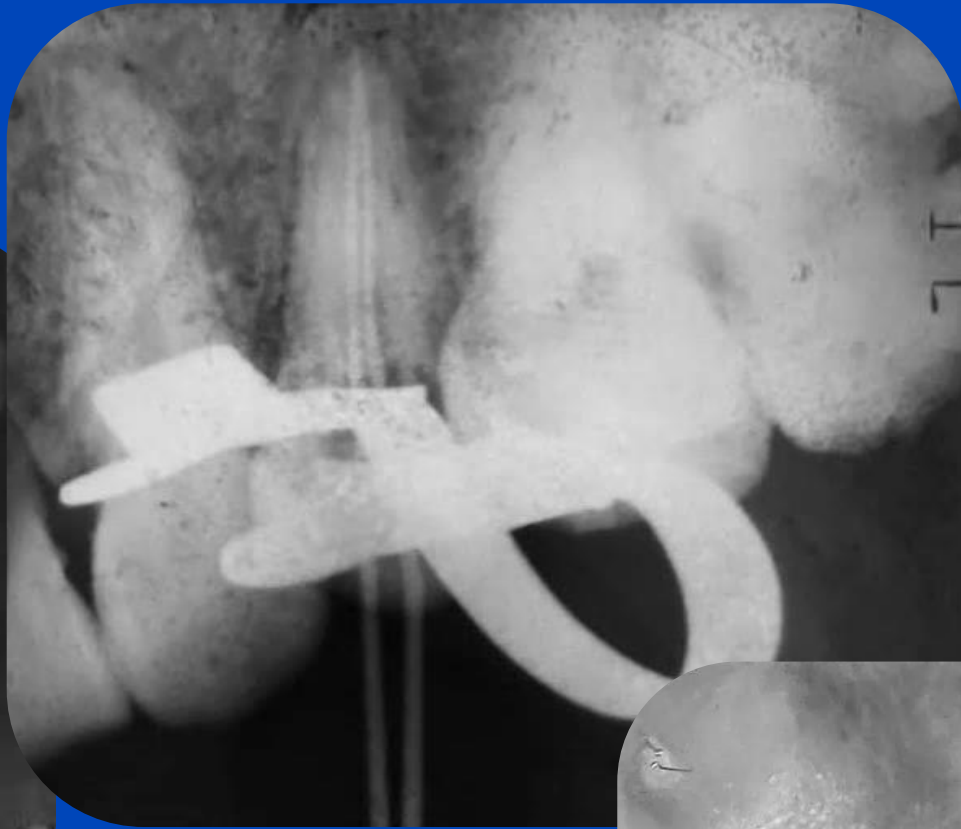
Post operatoria



Alumno: Valentino Canuti

- **Paciente:** Nancy, 27 años.
- **Diagnóstico:** Pulpitis irreversible asintomática
- **Tratamiento:** Biopulpectomía
- **Pieza dentaria:** 24 (2 conductos)





Errores cometidos durante el tratamiento

Radiografía preoperatoria: alargada, no es una representación fiel de los conductos.

Todos los errores cometidos durante el tratamiento sirven como aprendizaje, para los tratamientos a realizar en un futuro.

Alumno: **POLARI NAHUEI**

Paciente: José Luis Acosta, 56 años

Pieza: 45

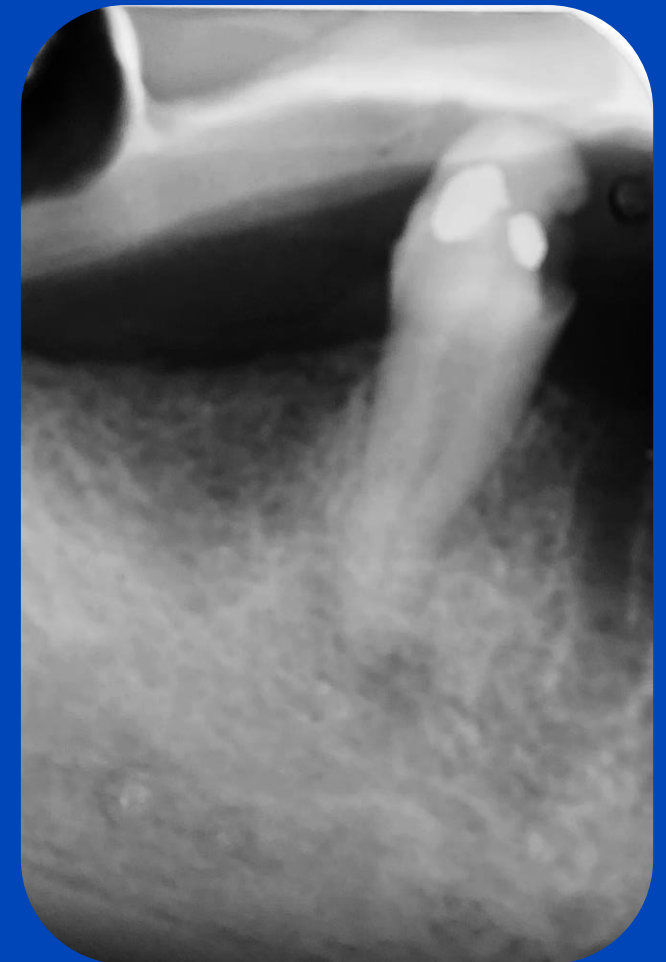
Motivo de consulta: causas estéticas y finalidad protética

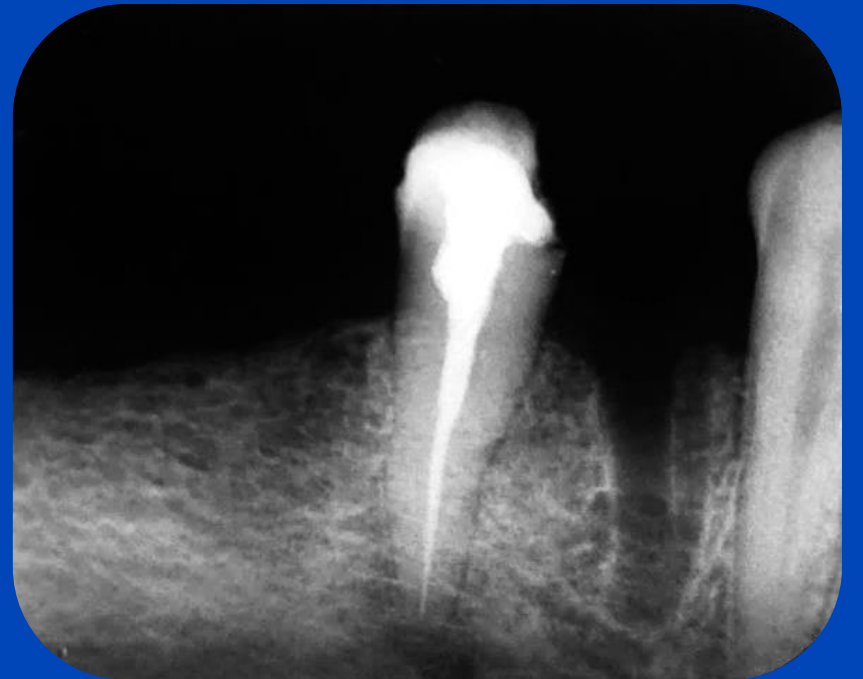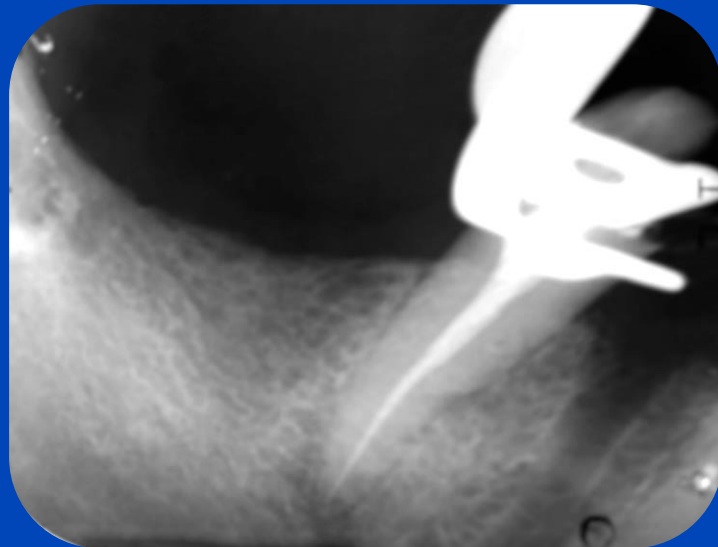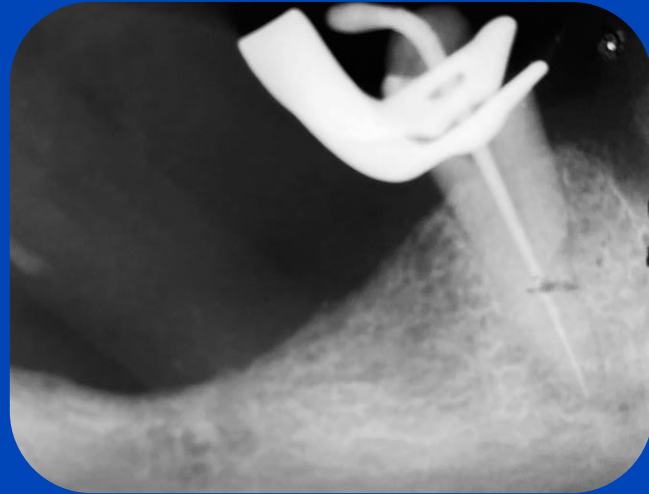
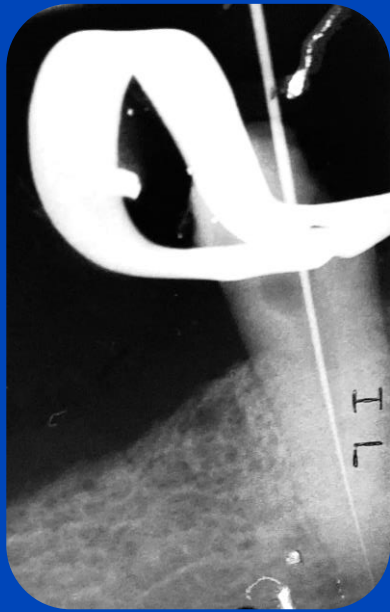
Diagnóstico: necrosis pulpar

Tratamiento a realizar: Tratamiento de conducto

Conformación: Con limas mecanizadas tipo u-blue.

Materiales de obturación: conos de gutapercha
y sellador MTA FILLAPEX





Alumna: Magali Palacio

Paciente: **Paola Santillán**

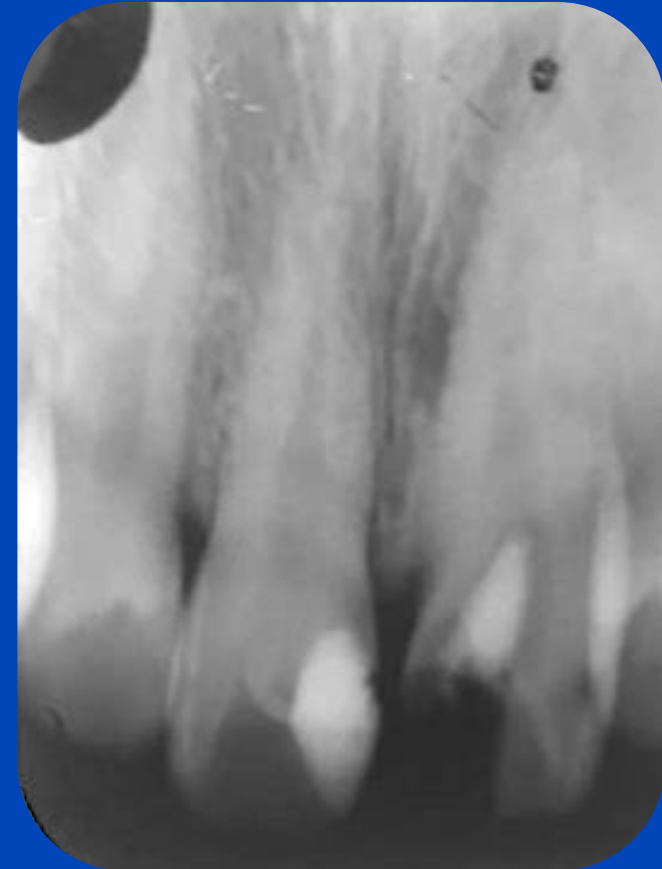Edad: 35

Pieza dentaria: 21

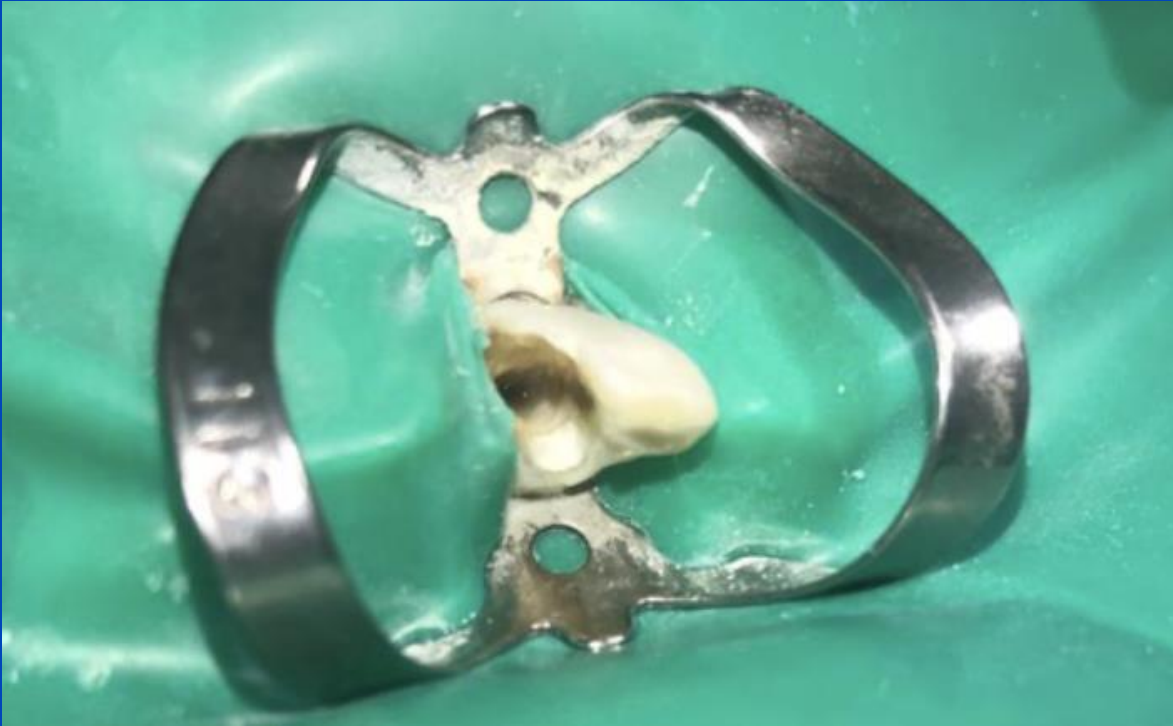Examen bucal: Acceso previo

Motivo de la consulta: Tratamiento sin terminar

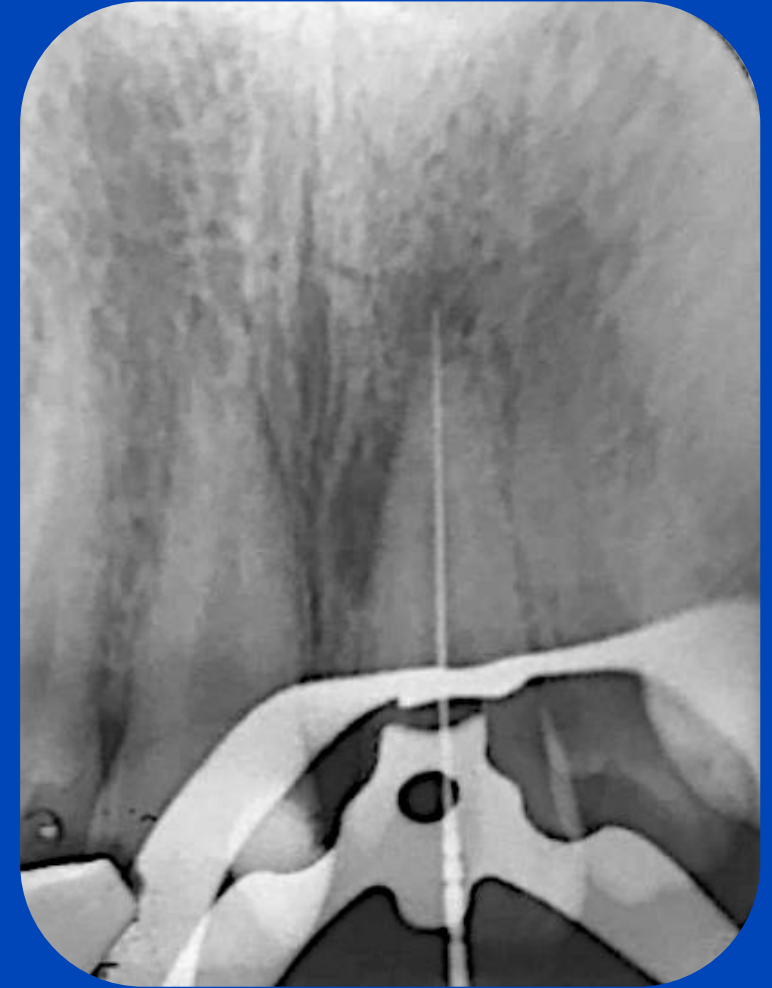Diagnostico pulpar: Necrosis pulpar



Alumna: Magali Palacio

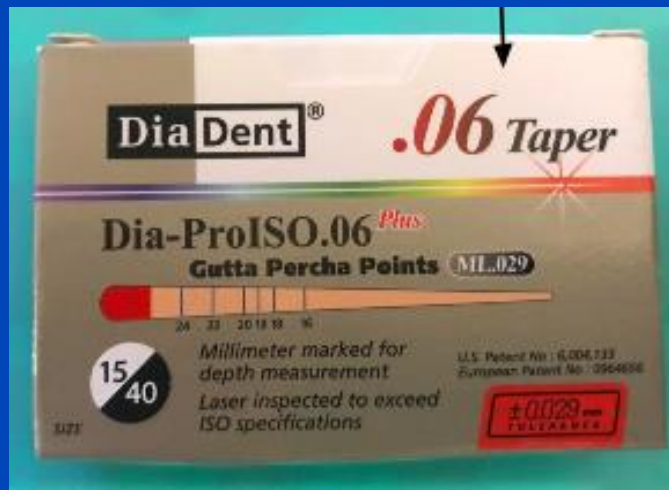

1. Corrección del acceso previo
2. Rectificación/ preflaring
3. Exploración/ cateterismo: Lima15
4. Conformación manual. Técnica combinada coronoapical.



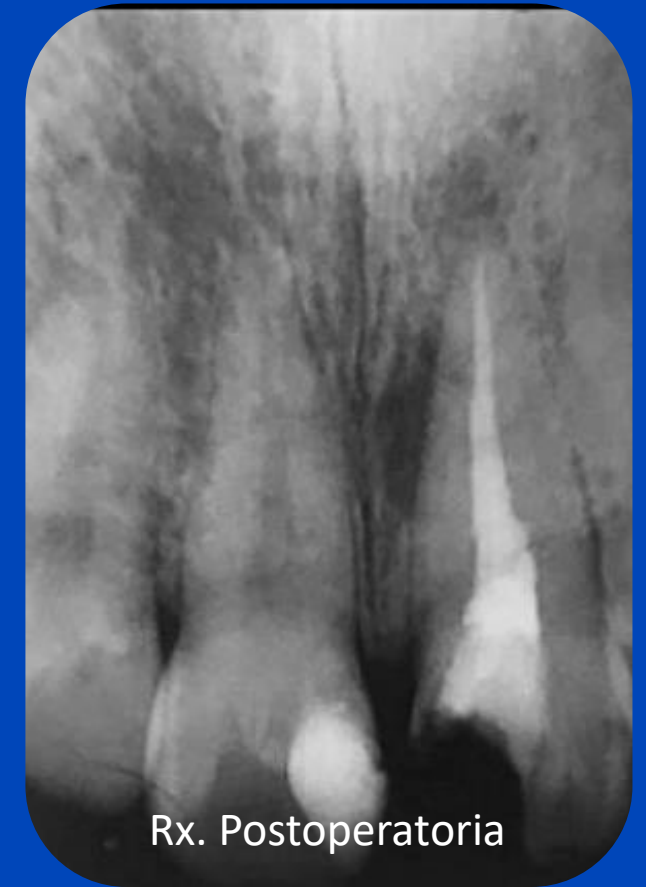
5. **Conductometria:** 21, se verifico con el localizador apical

Prueba del cono principal



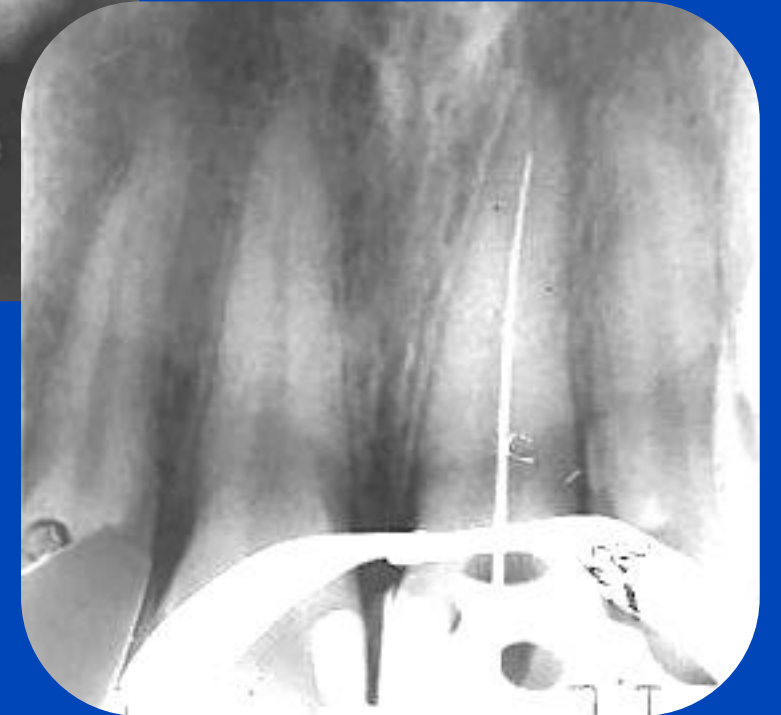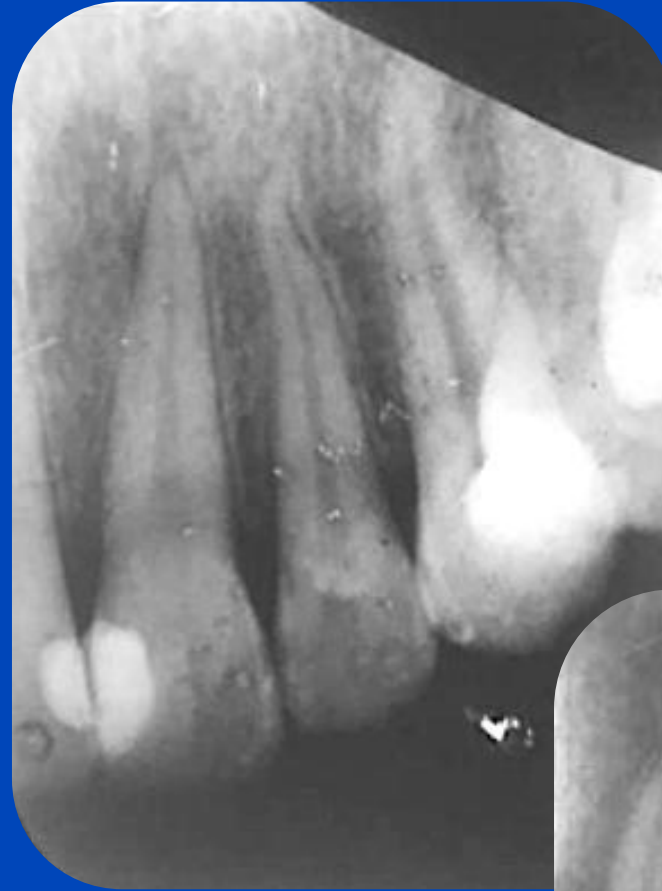
7. Obturación

Técnica: Condensación lateral en frío
Sellador: AdSeal (resina)
Cono principal 40 -06
Conos accesorios de 25
Espaciador 25

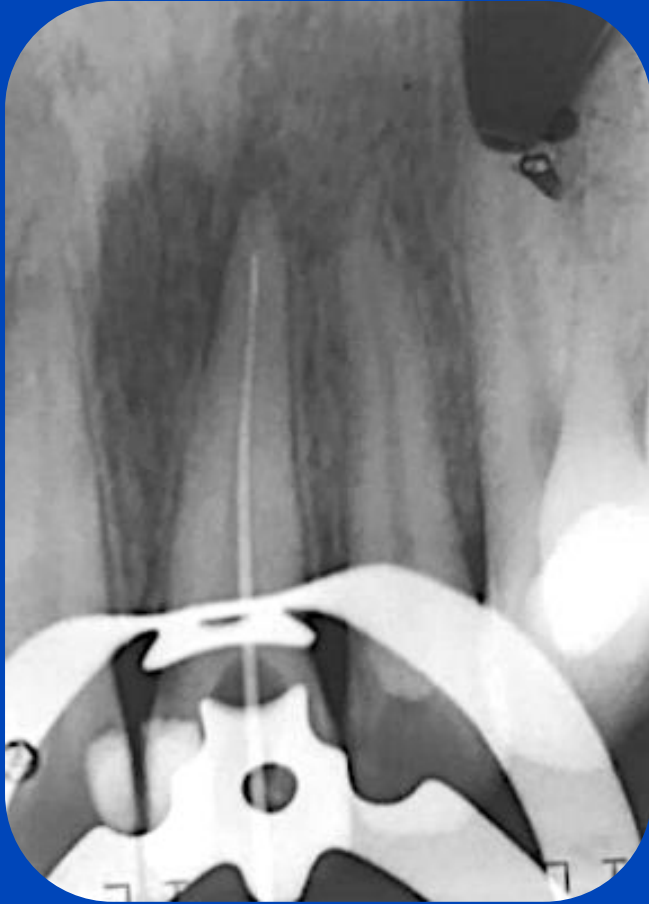


Alumna: Magali Palacio

- Nombre: Melina Quesada
- Edad: 22
- Pieza dentaria: 21
- Diagnostico pulpar: Necrosis pulpar



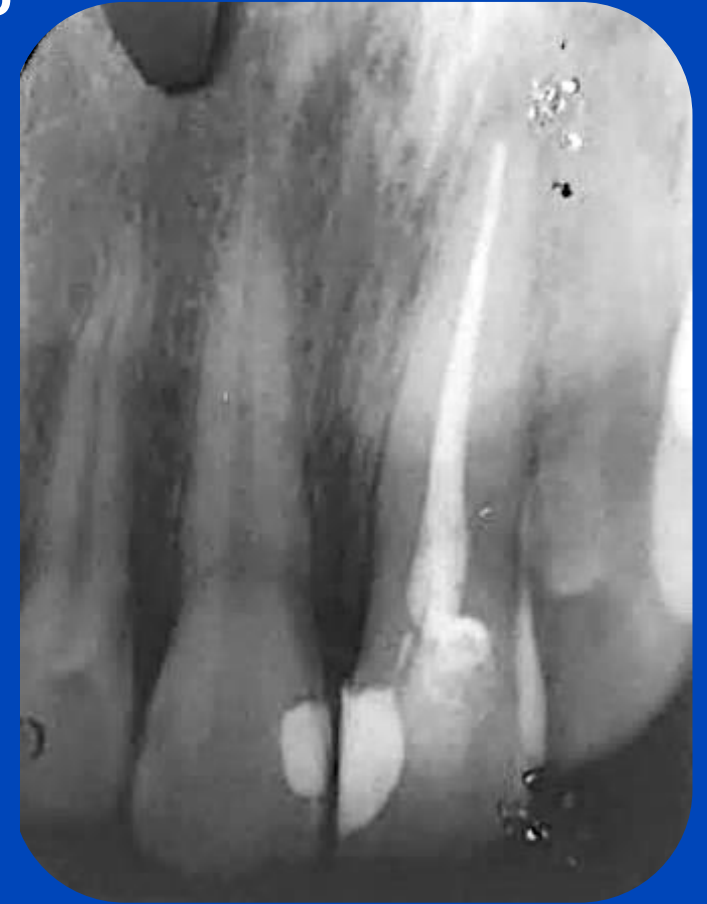Alumna: Magali Palacio



6. RX. Conometría

Prueba del cono principal

- Cono 40
- Espaciador 25
- Conos accesorios 25 y 30



**Rx. Post
operatoria**

- *Técnica:* Condensación lateral en frío
- *Sellador:* AdSeal (a base de resina)

Alumna: Francia Acevedo

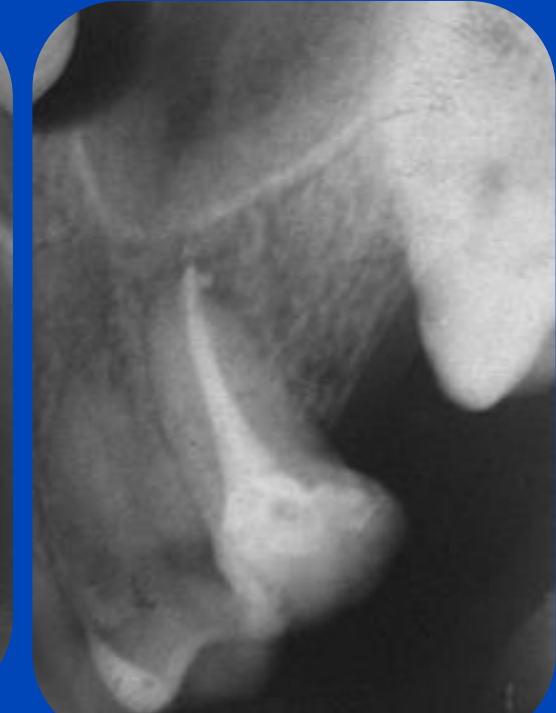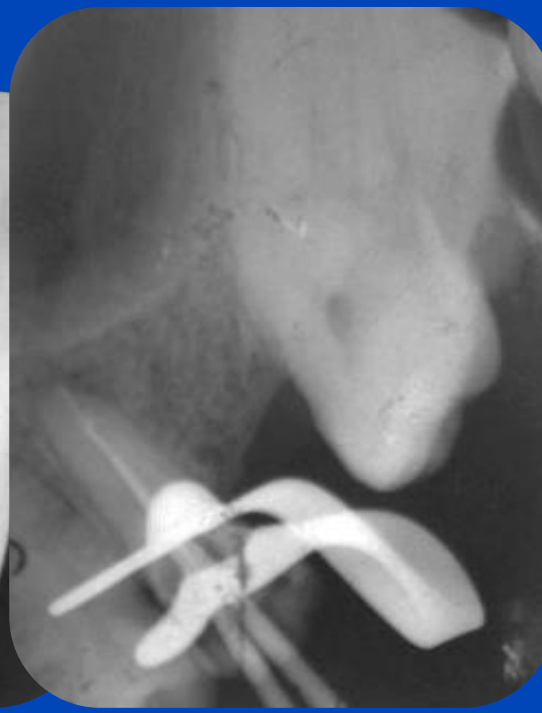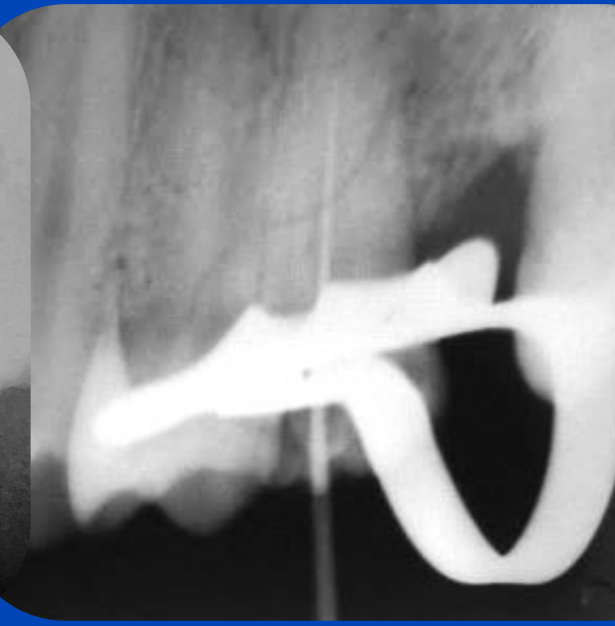
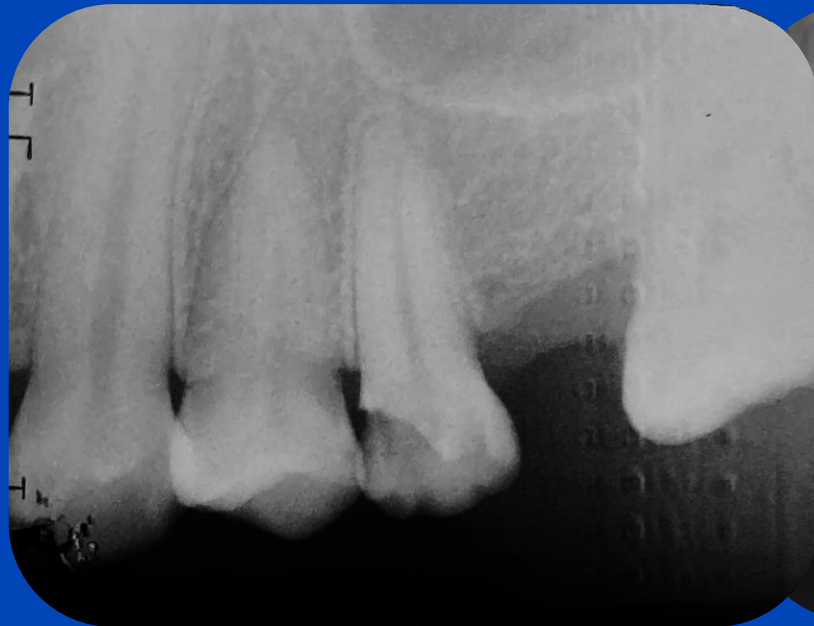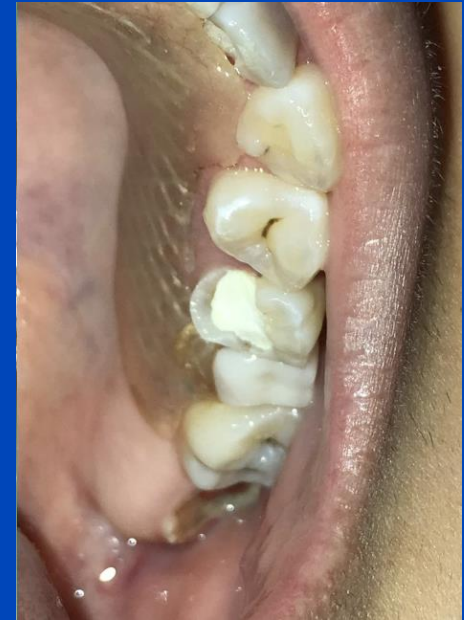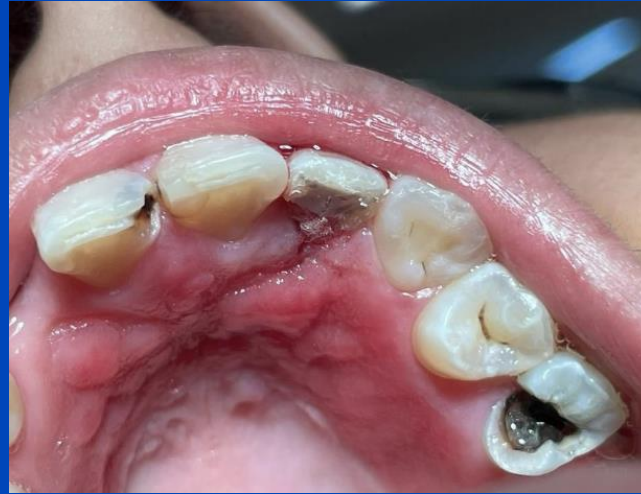Paciente: Garcia Melva P.D: 25

Edad: 28 años

Diagnostico: Pulpitis irreversible

Tratamiento: Biopulpectomía

Técnica de Conformación: mecanizada



Alumna: Francia Acevedo

Paciente: Alberto Innazabal

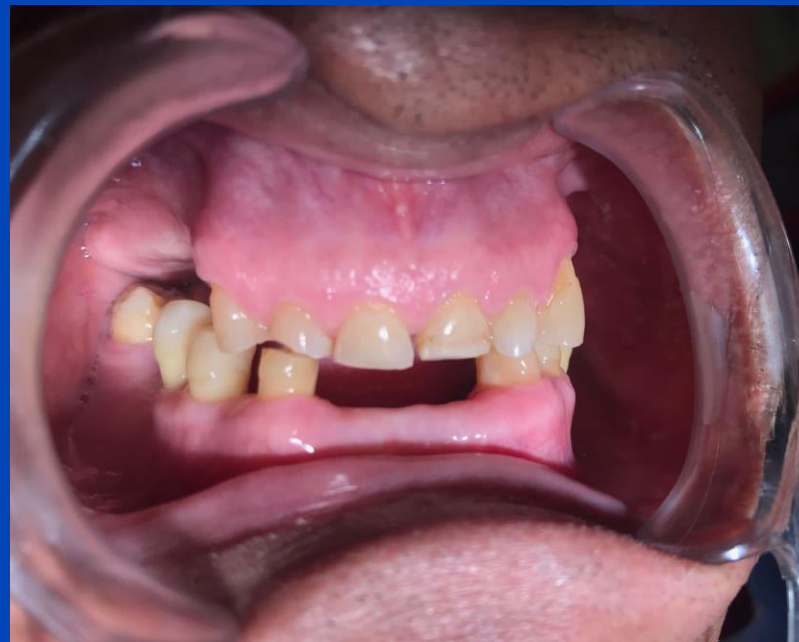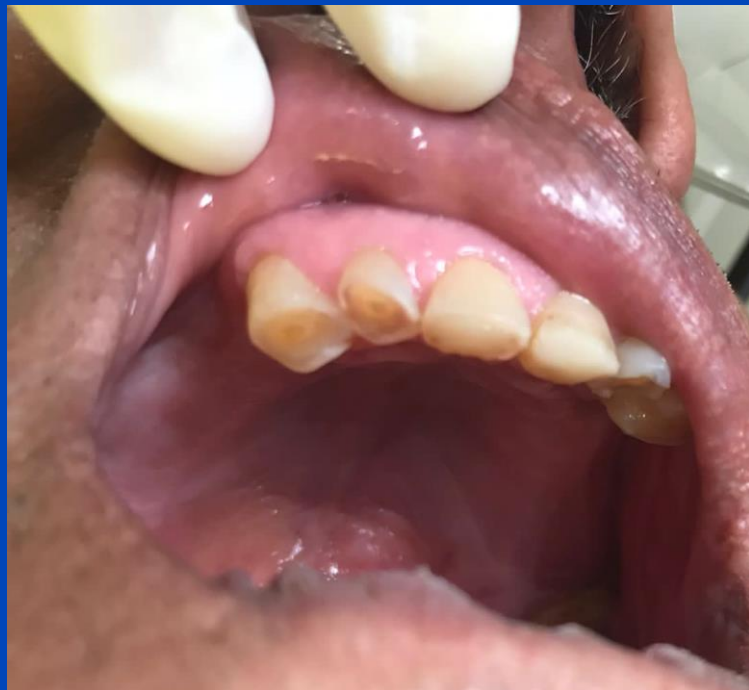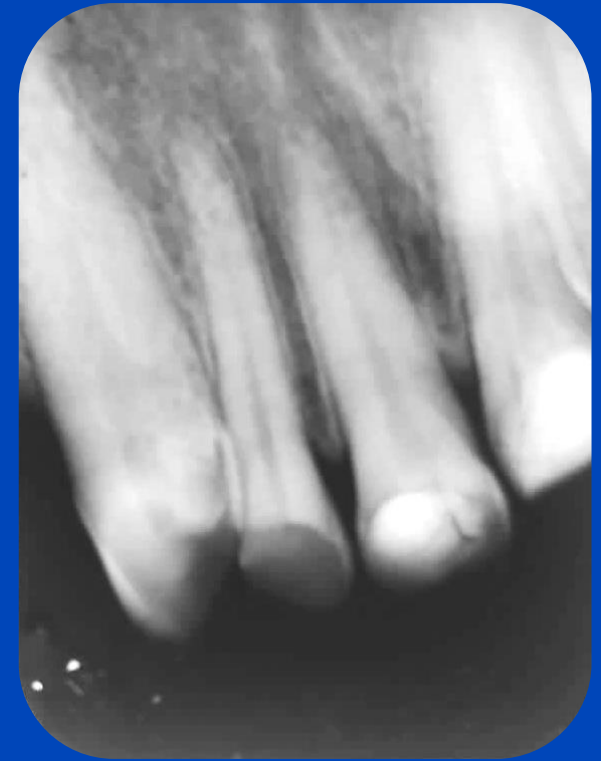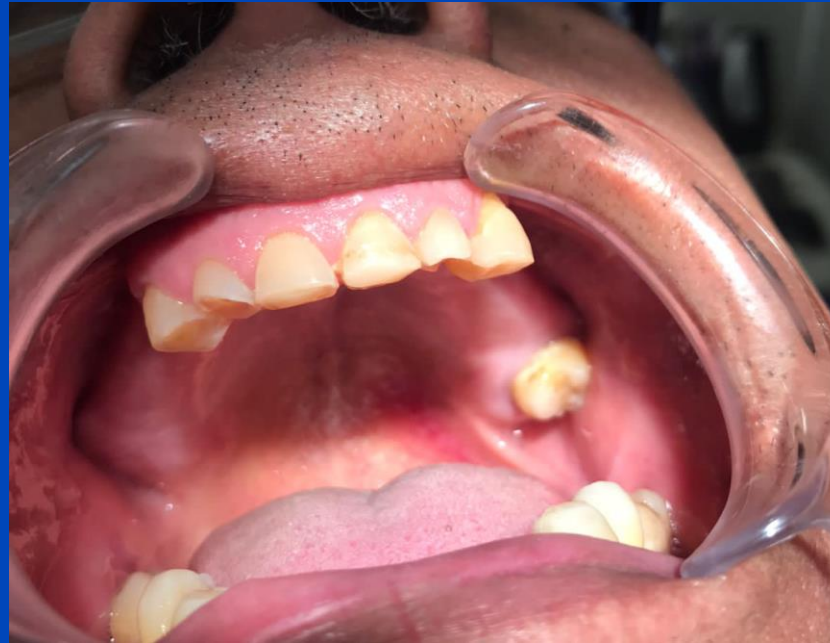Edad: 63 años

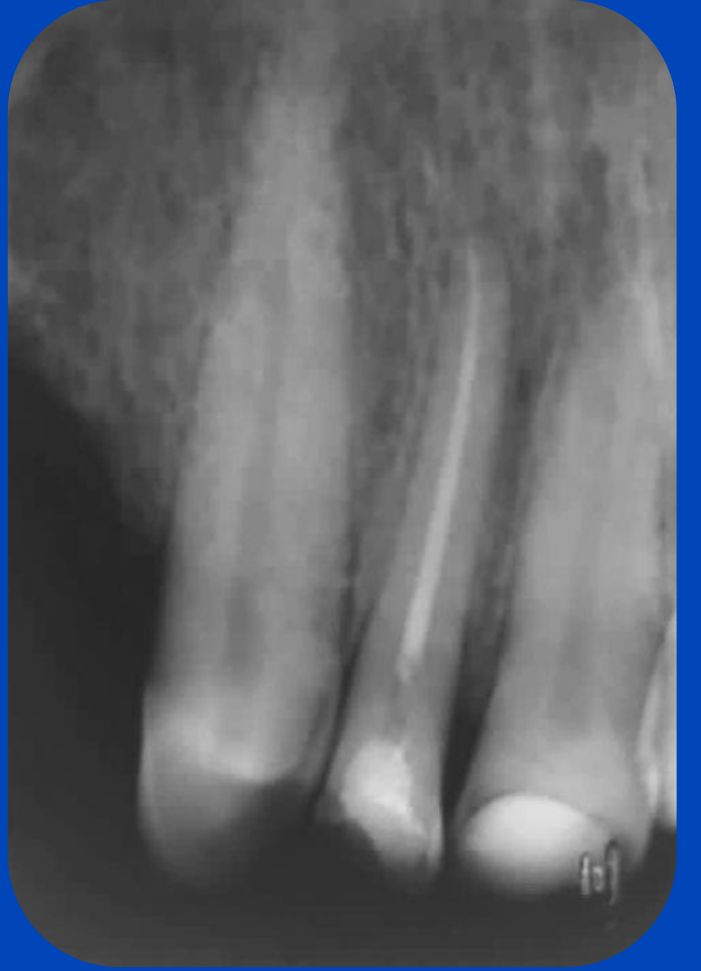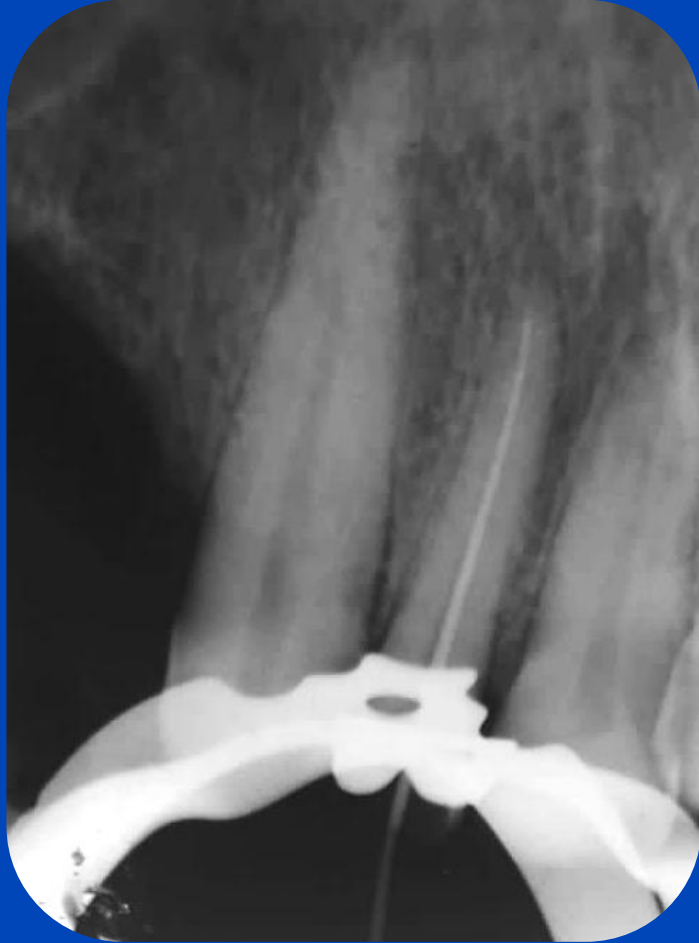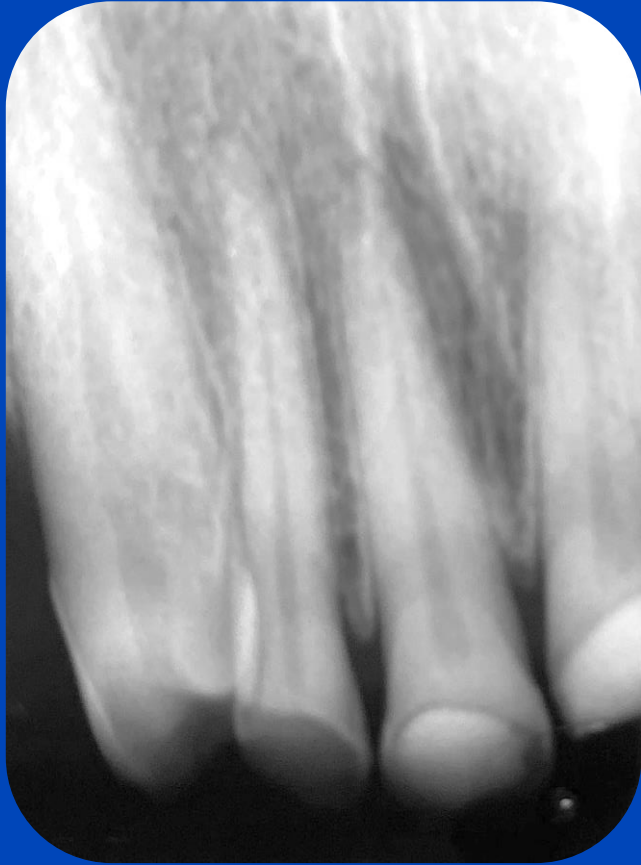
Pieza: 12

Desgaste por bruxismo

Vital: con gran sensibilidad a los cambios térmicos

Tratamiento: biopulpectomía





Alumno: Marco De Placido

Paciente: Valdez Mirna

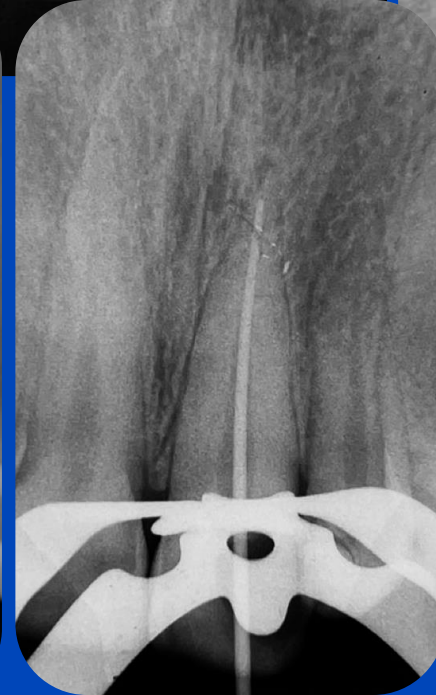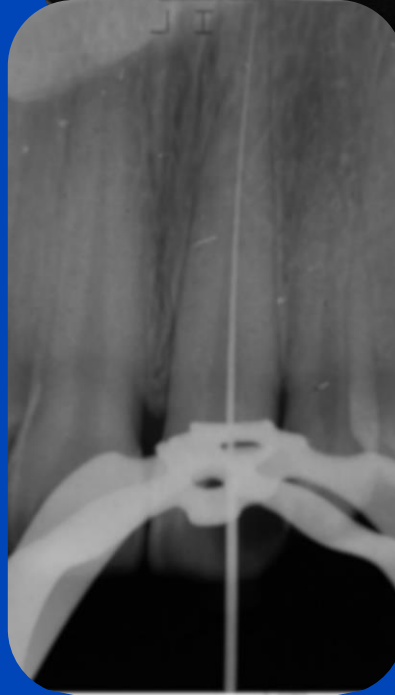
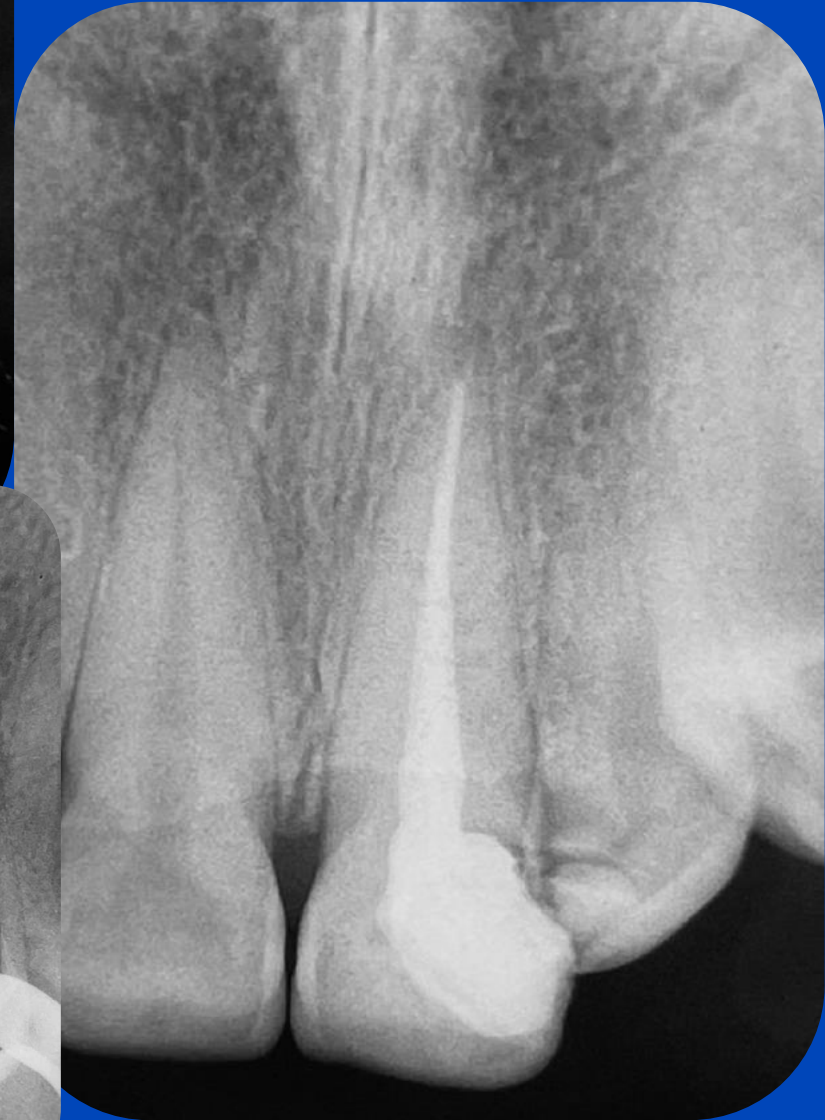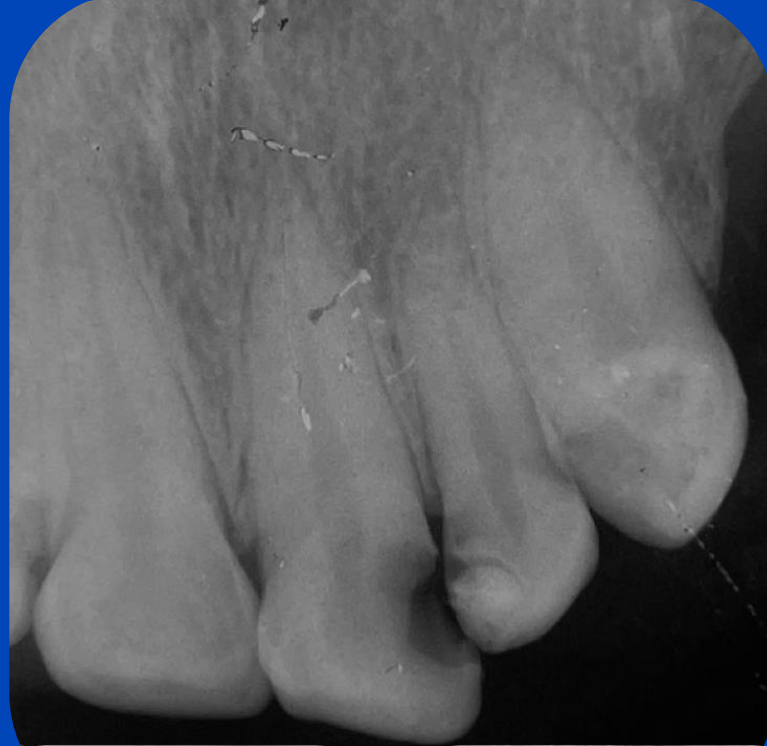Edad: 37

PD: 21

Diagnostico: PULPITIS IRREVERSIBLE

Tratamiento: BIOPULP ECTOMIA

Técnica de conformación: MANUAL



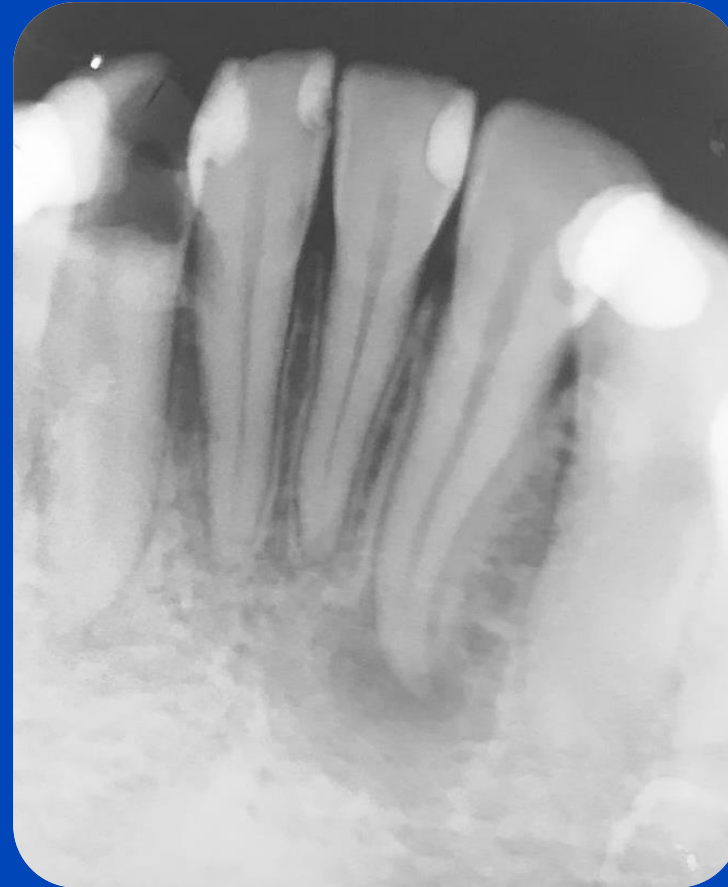
Alumna: Sofia Dure Brito

Paciente: Vázquez Ayelén

**Diagnostico: Necrosis con
infección.**

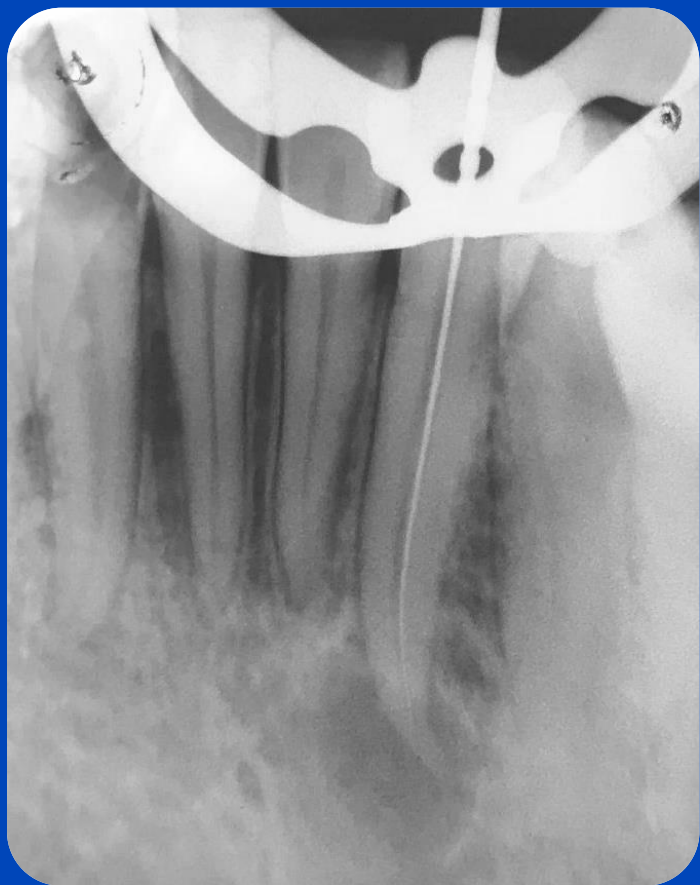
**Tratamiento: Tratamiento de
conducto.**

Técnica de conformación: Manual.

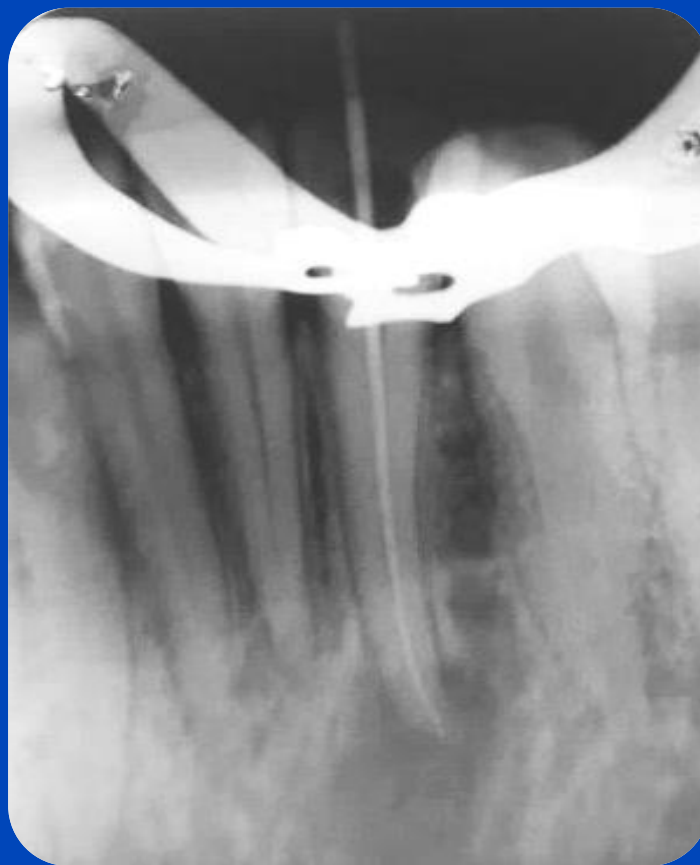

RX Preoperatoria

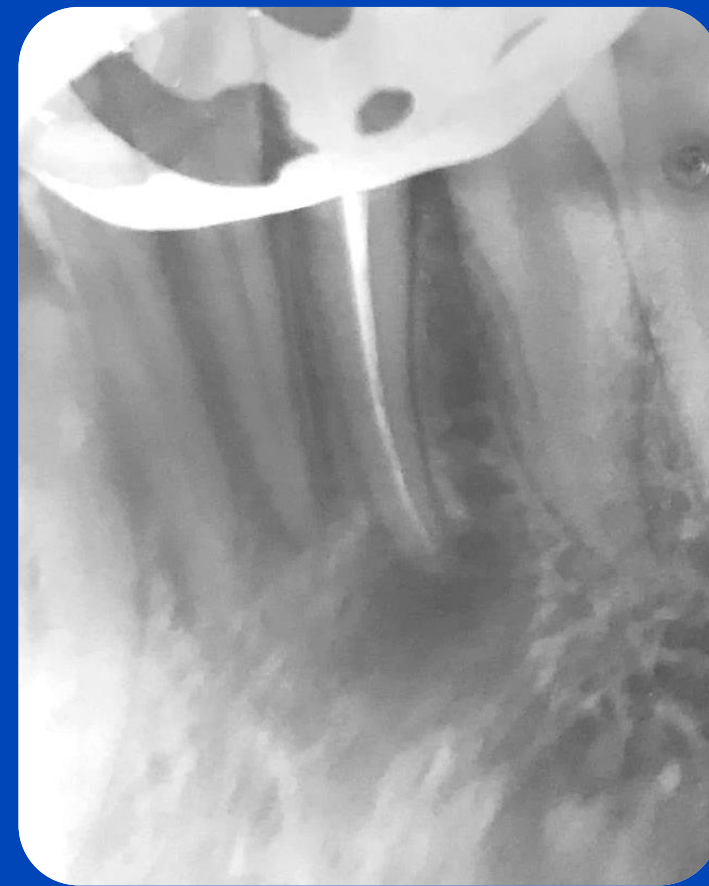PD:32



conductometría



conometría



Rx. postoperatoria

Alumna: Jorgelina Zimmermann

- Paciente: MARISA
- Edad: 38 años
- Sexo: Femenino
- Piezas tratadas: 11 y 12

11: Diagnostico: Pulpitis Irreversible.

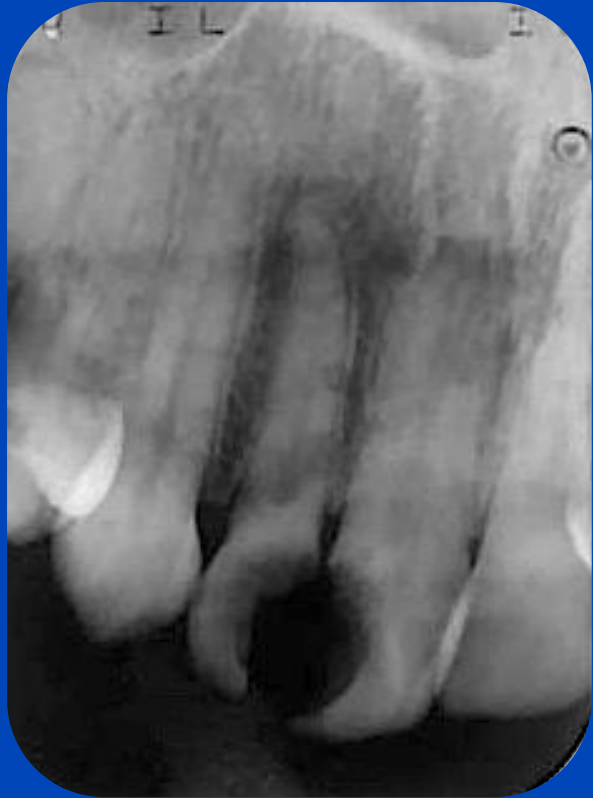Tratamiento: Biopulpectomía

Técnica de conformación: Manual - Técnica escalonada

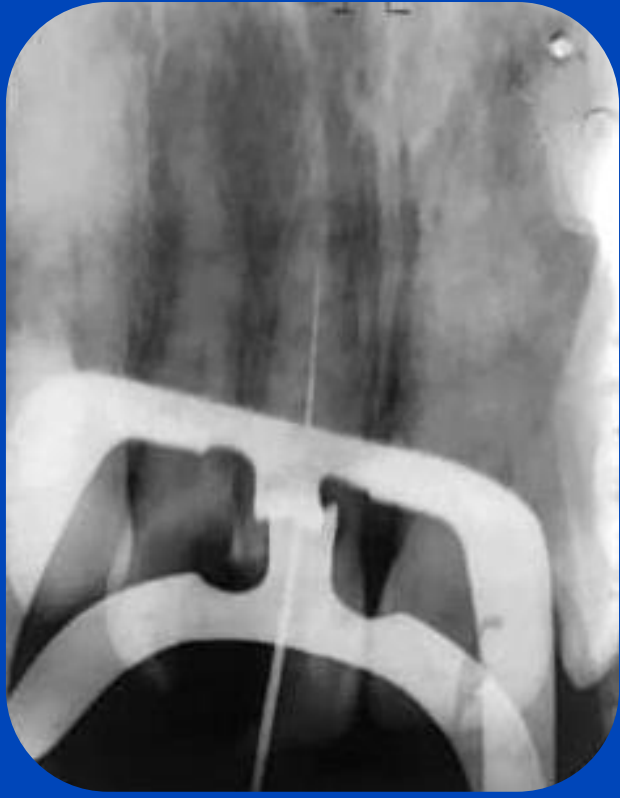12: Diagnostico: Pulpitis Irreversible.

Tratamiento: Biopulpectomía

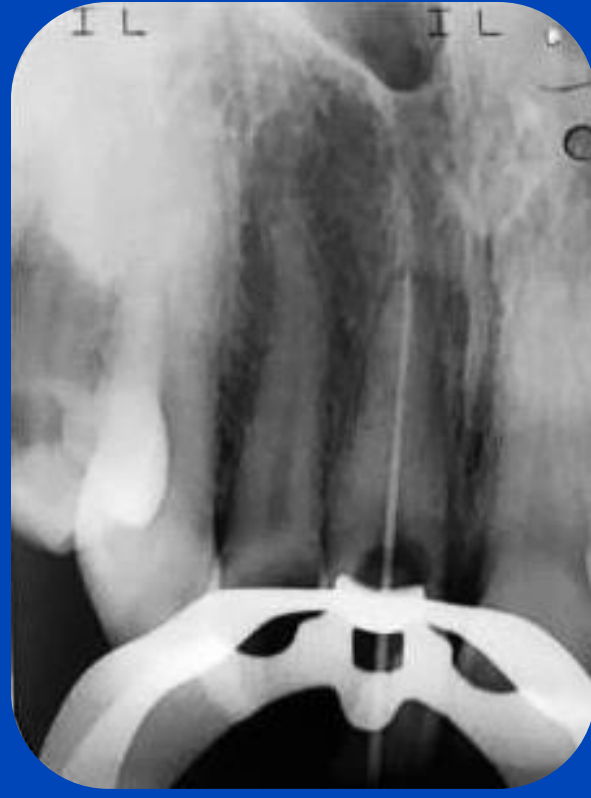Técnica de conformación: Manual - Técnica escalonada



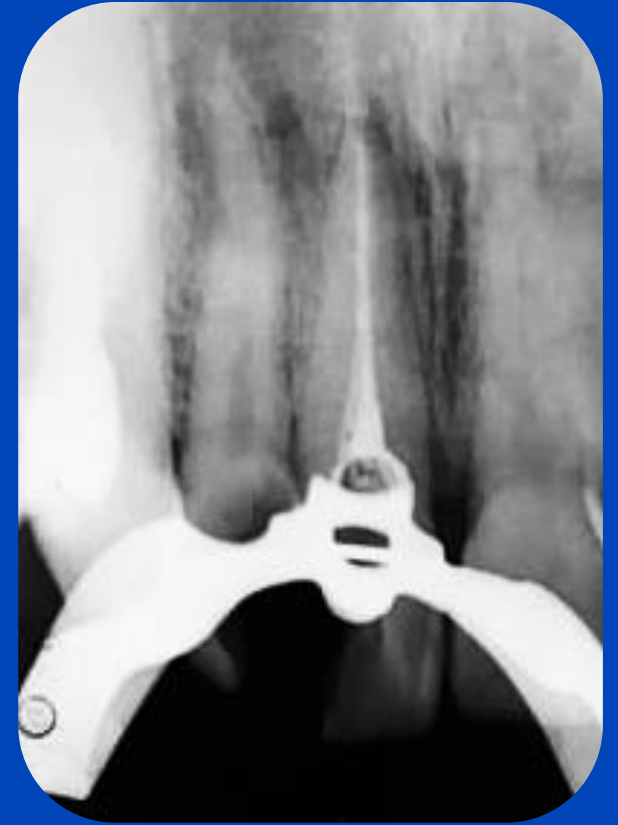Pre operatoria



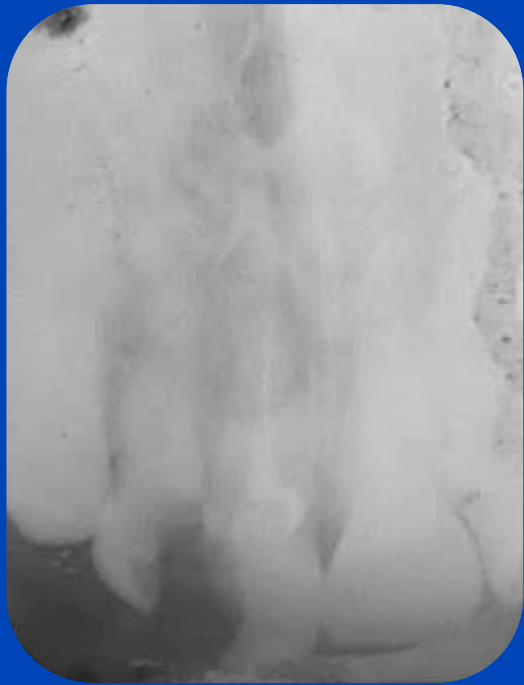Conductimetría



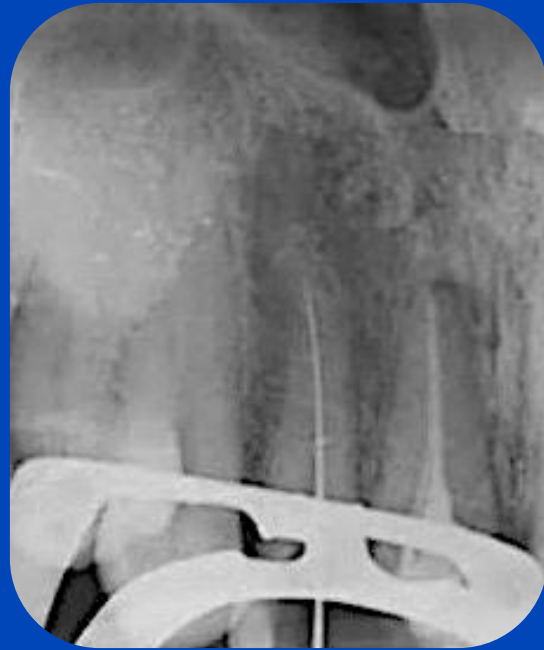Conometría



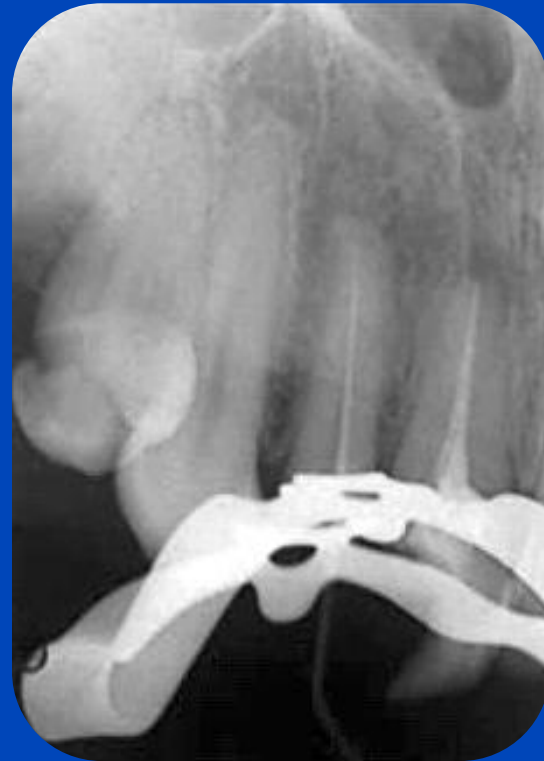Post operatoria



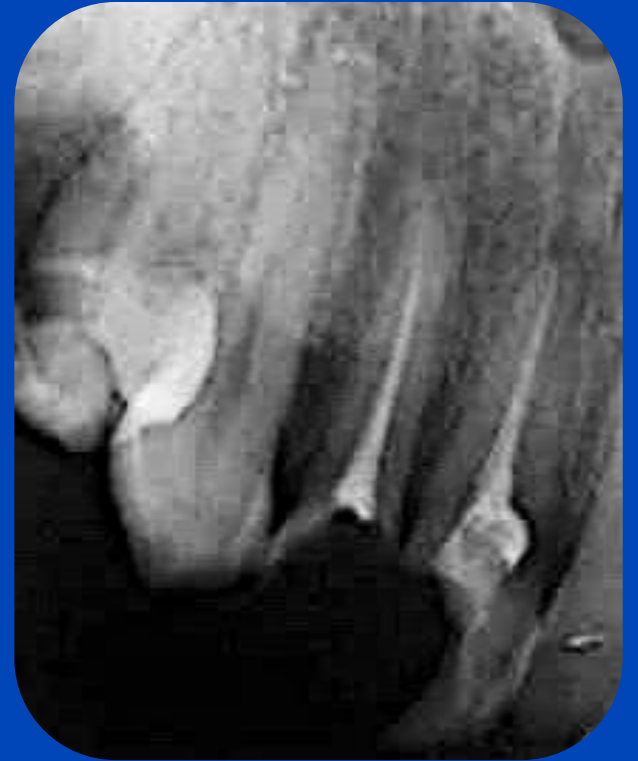Pre operatoria



Conductometría

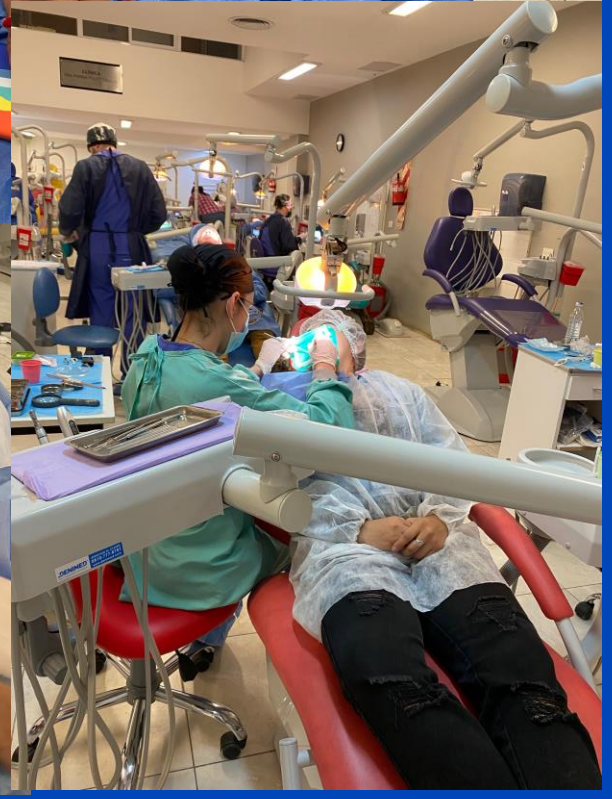
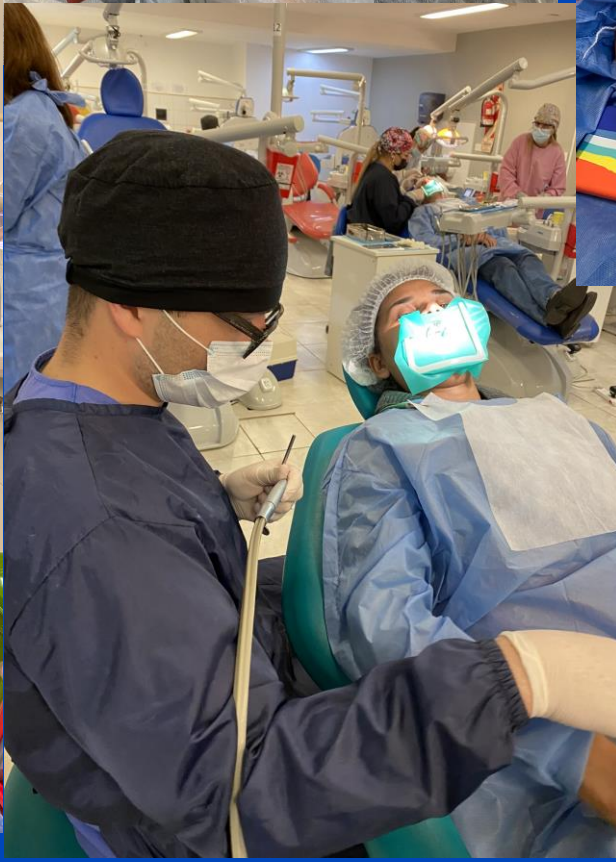
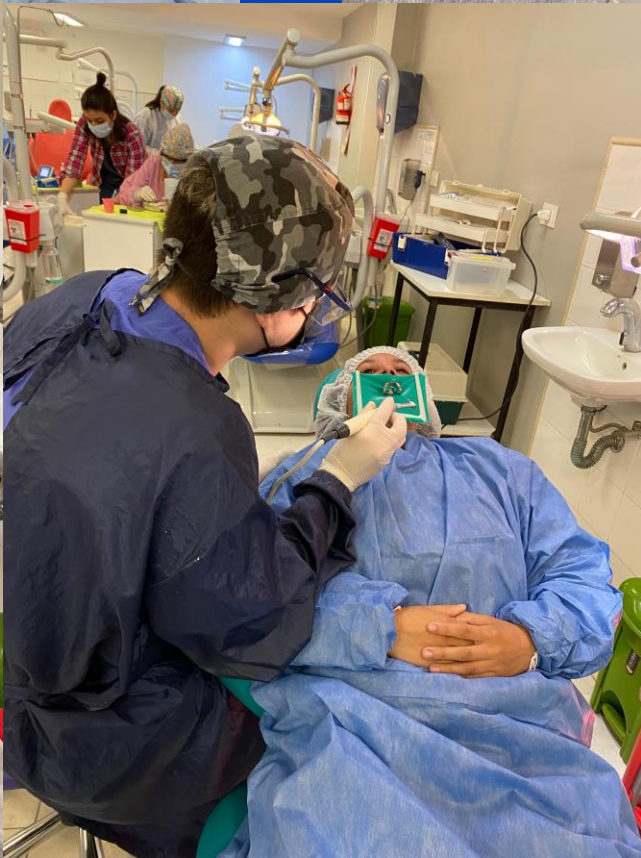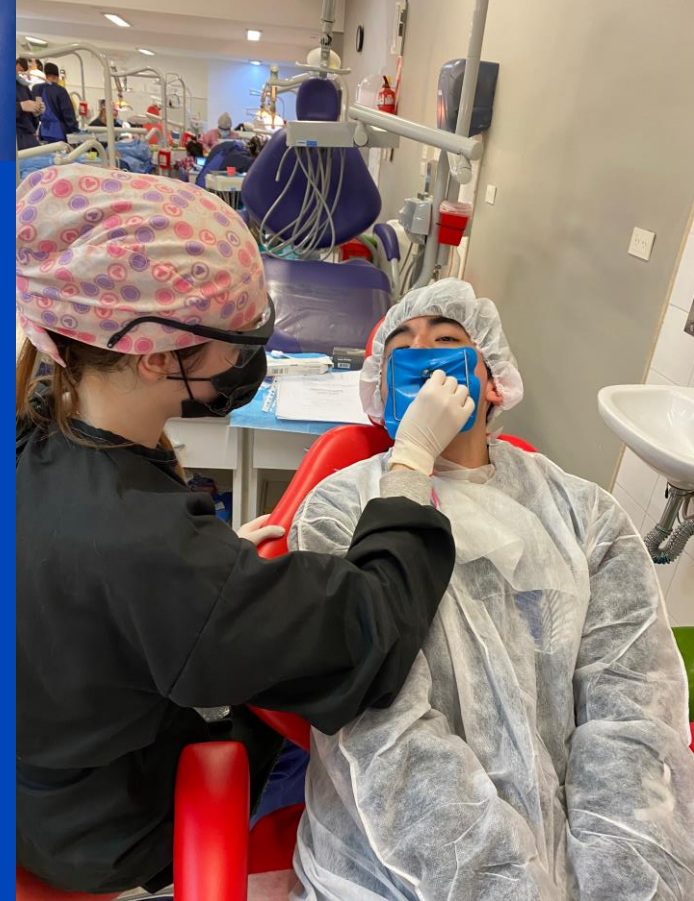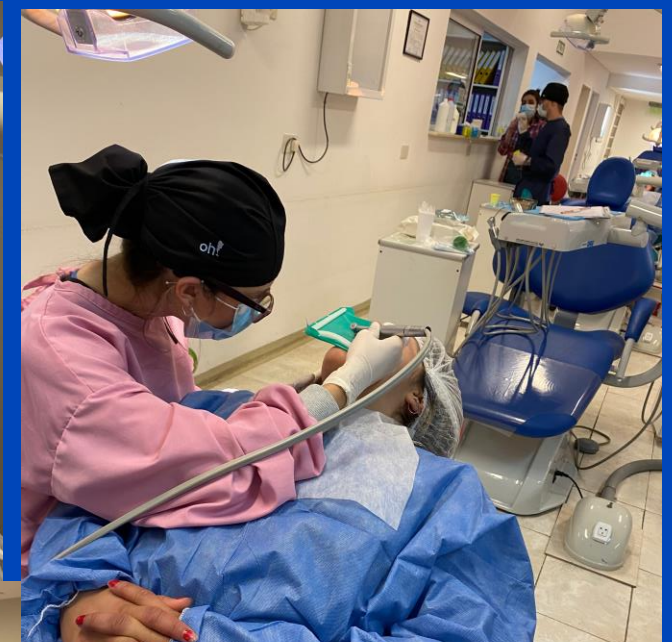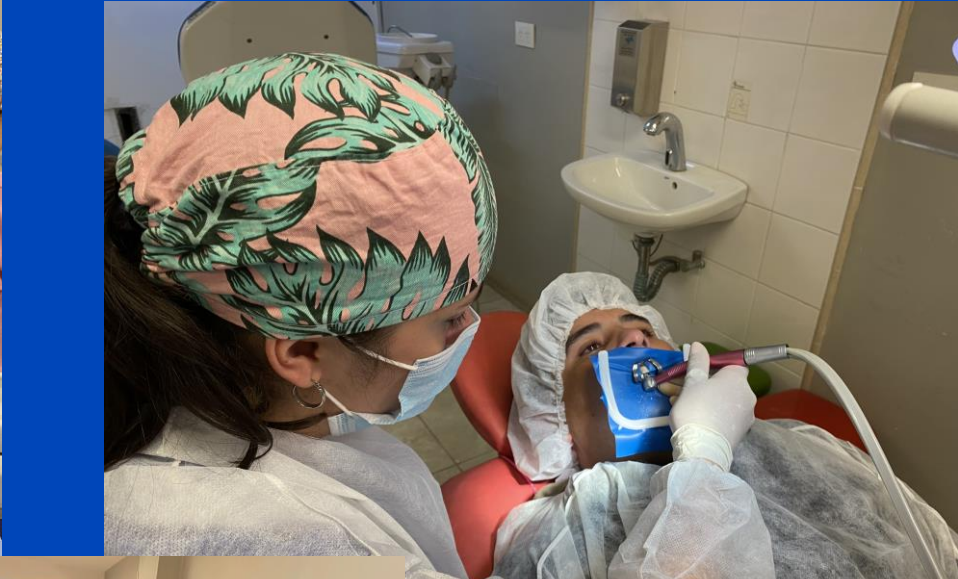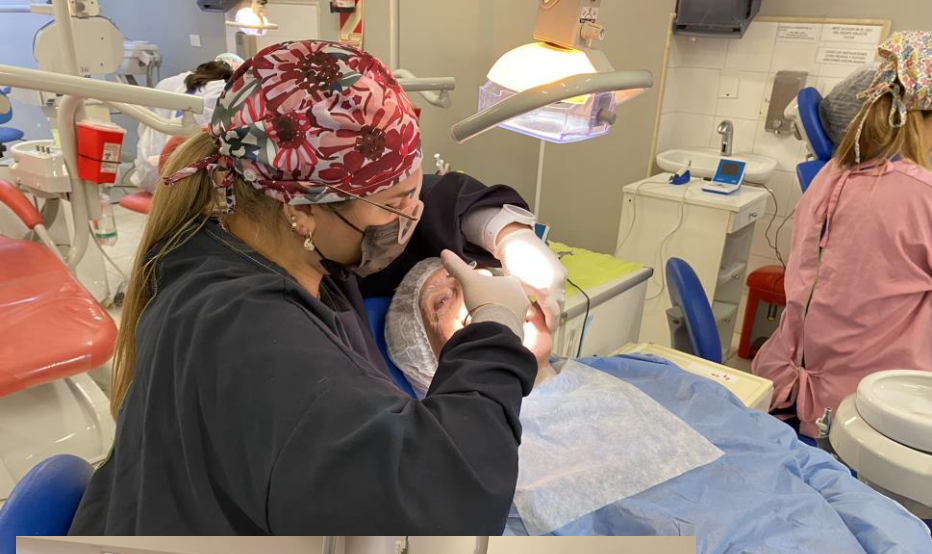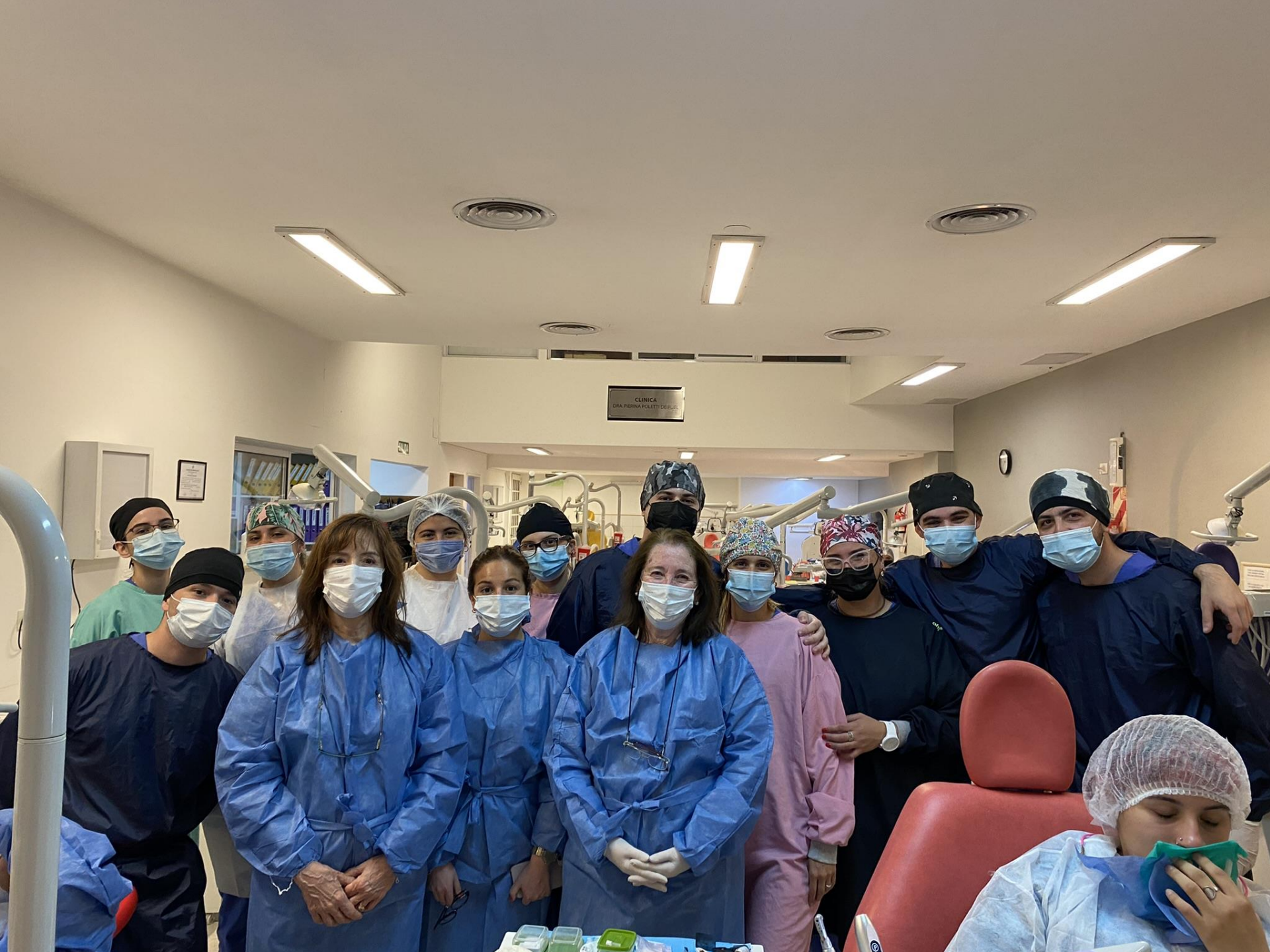Conometría



Post operatoria

PD: 12





GRACIAS