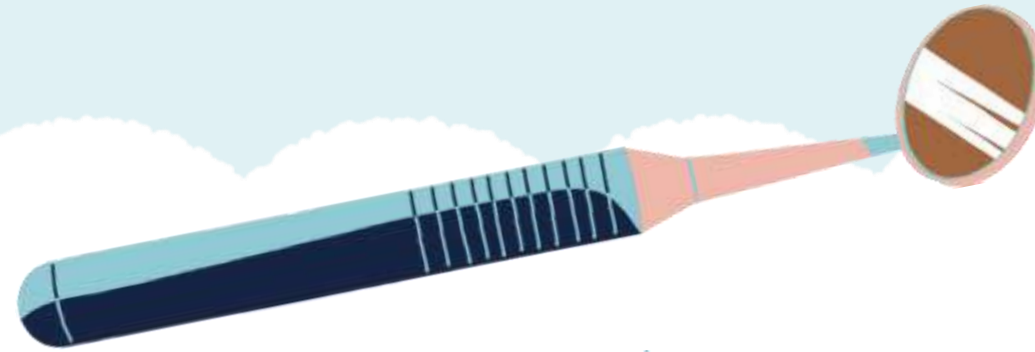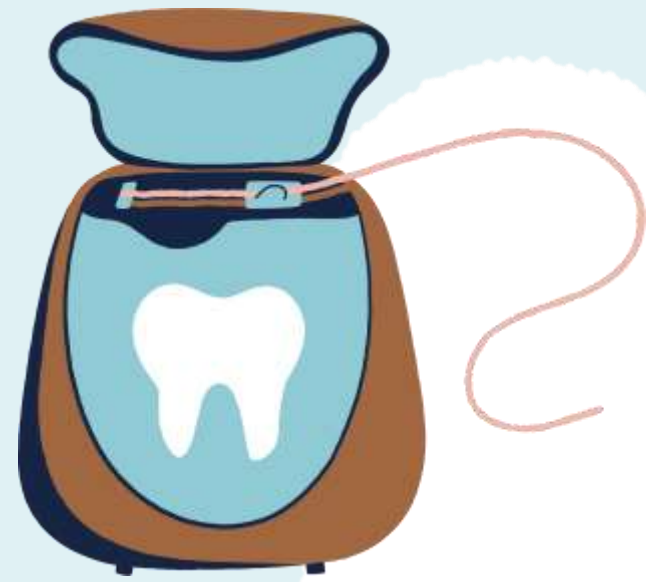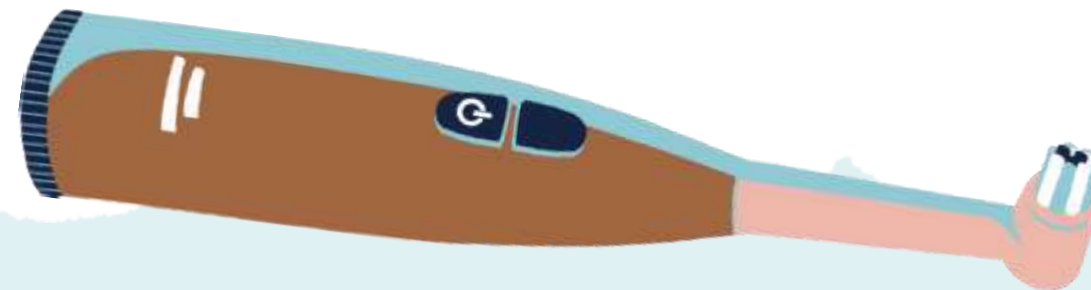


CLASE III

Diagnóstico pulpar: hyperemia

Catedra: Operatoria II
Titular: Marcelo De Barrio
Alumno: Eliseo Carrascal

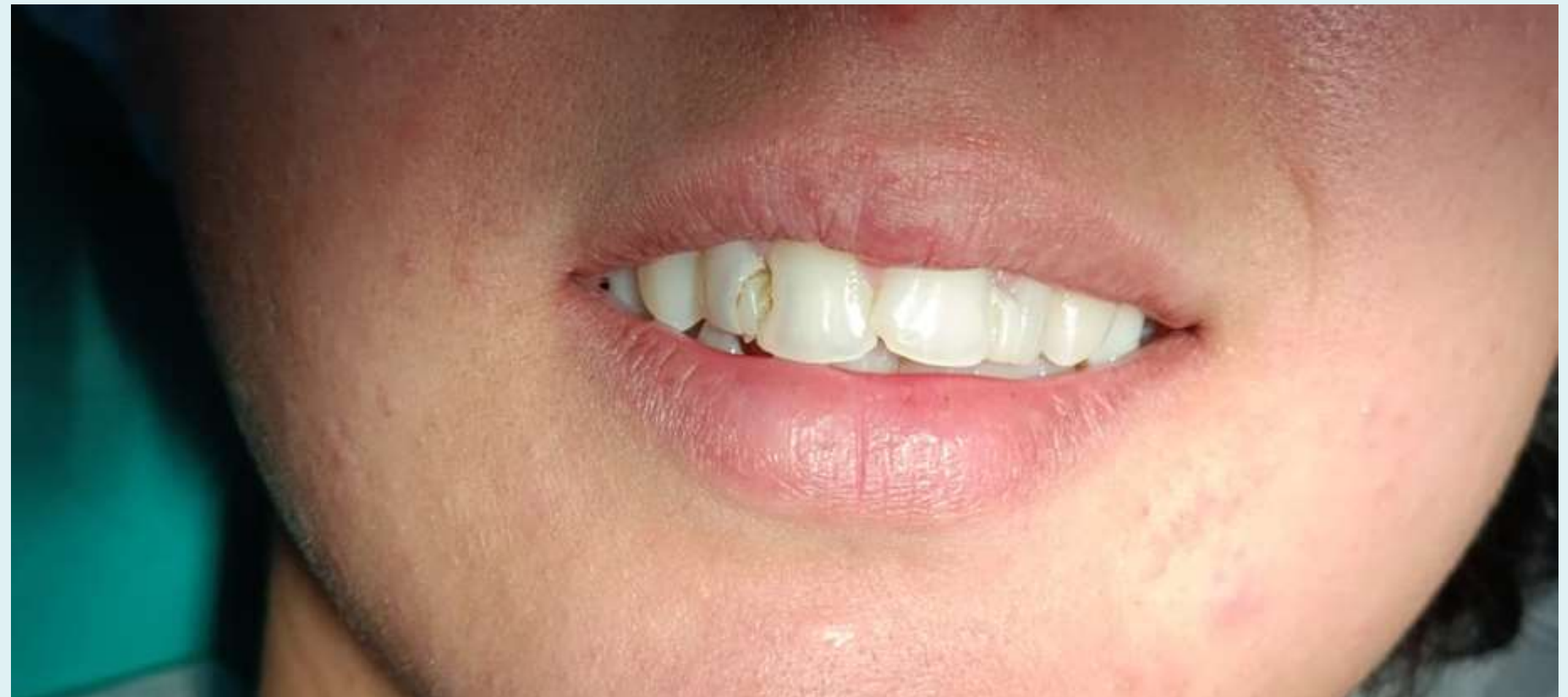
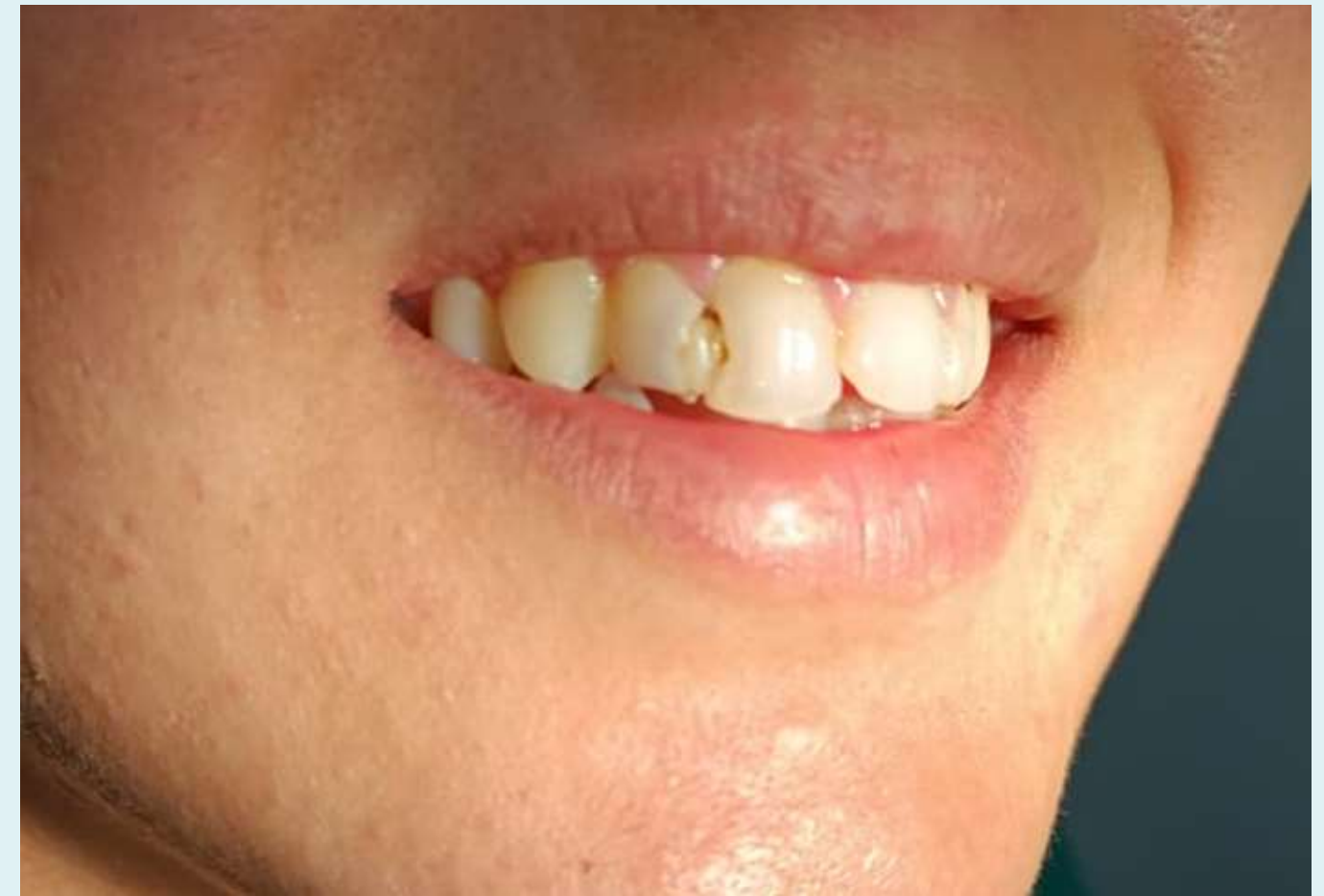
PACIENTE: W, 18 AÑOS

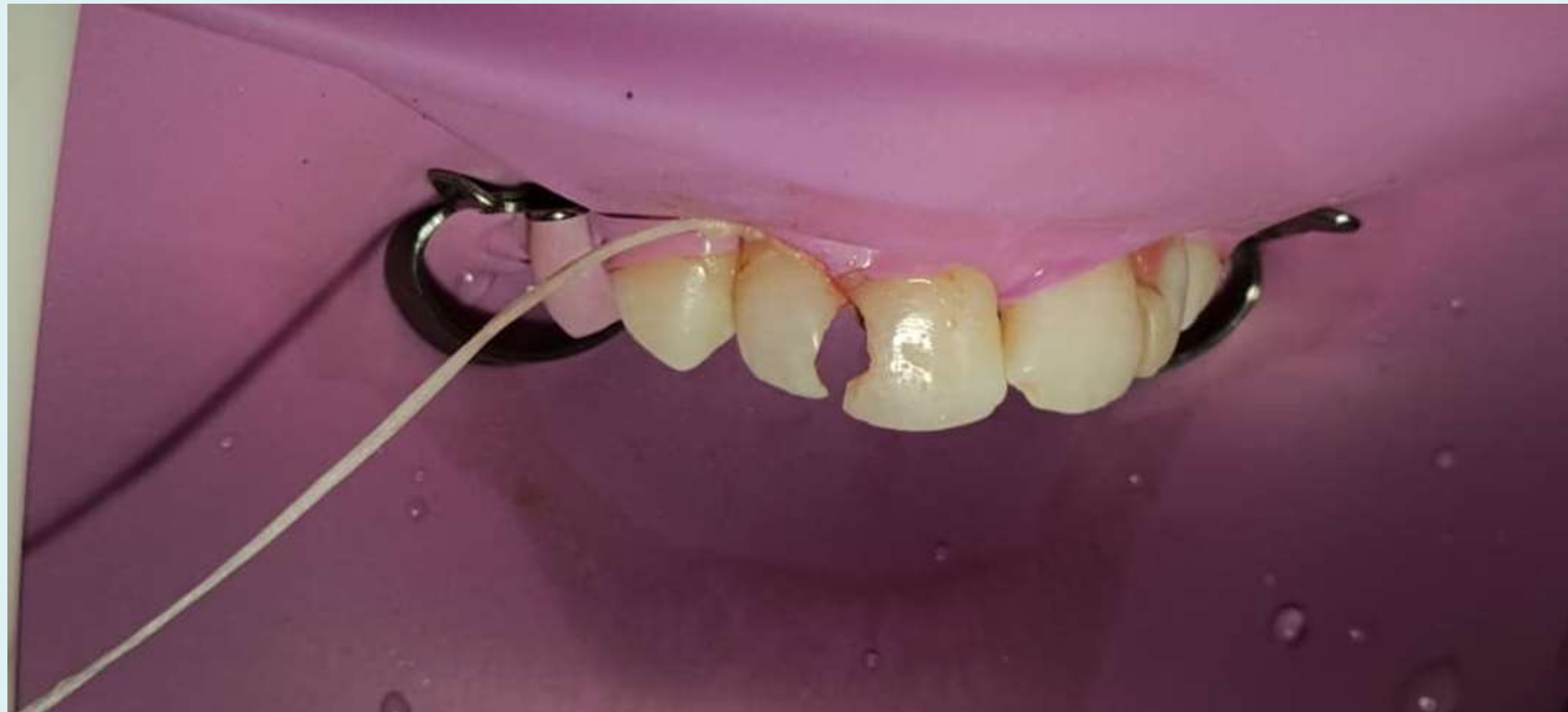Asiste a la consulta porque quiere realizar el arreglo definitivo de un arreglo provisorio que le había realizado su odontóloga y que se había filtrado.

Comenta tener sensibilidad al frío en la pd.
11.

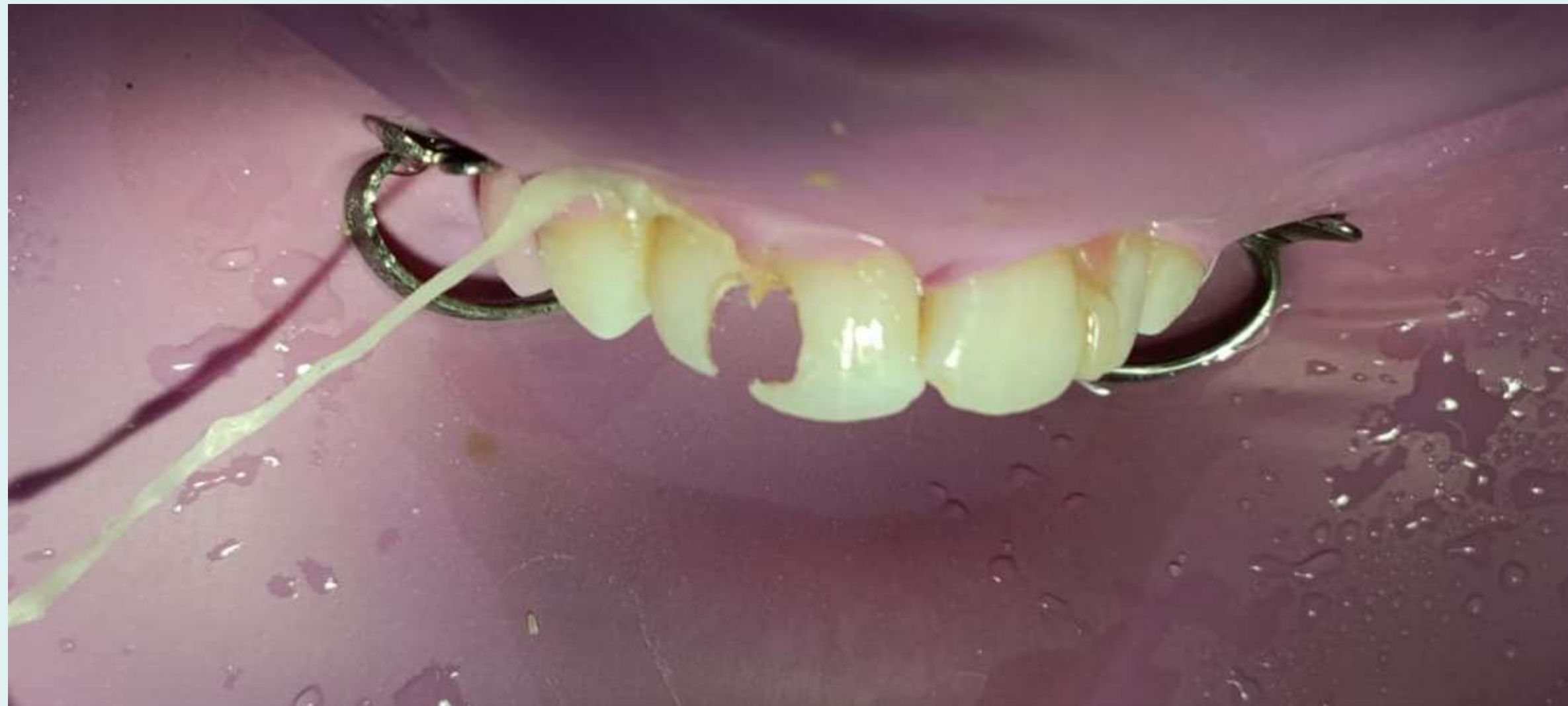Diagnóstico: hiperemia.



***AISLACION ABSOLUTA DE PD. 13-12-
11-21-22-23***



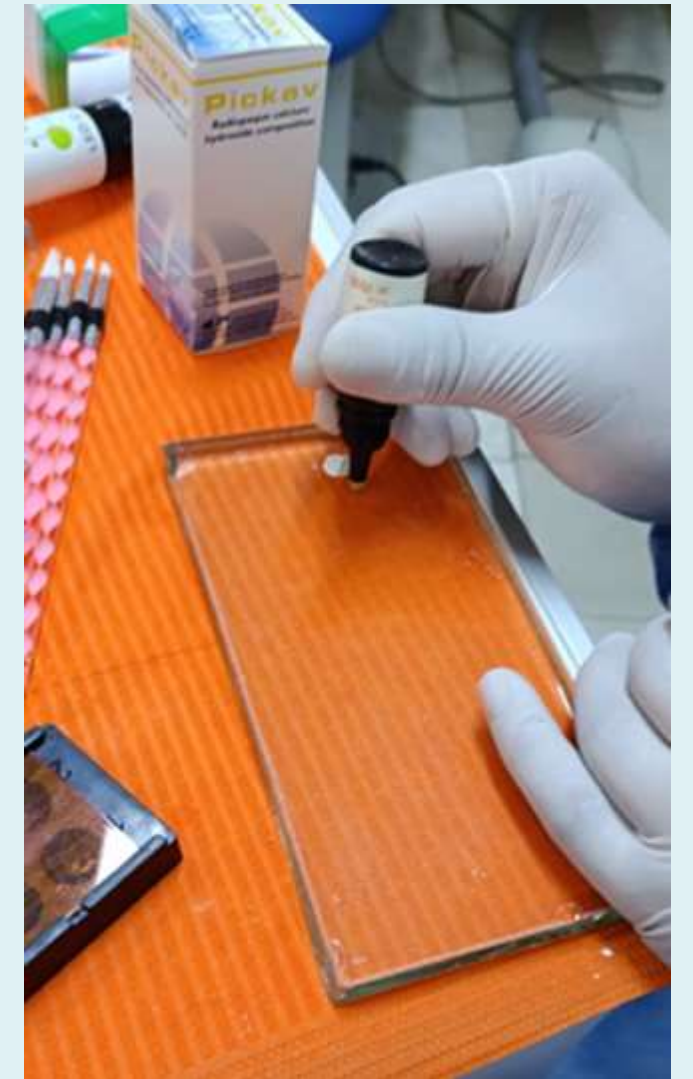
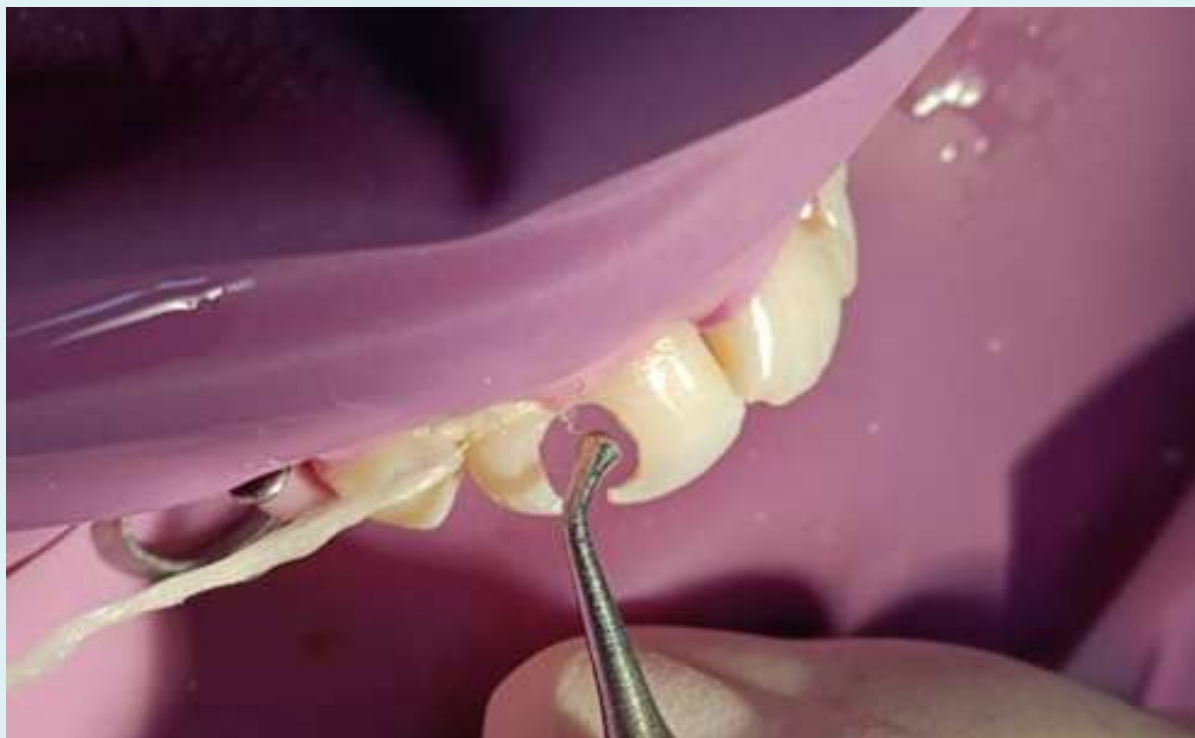ELIMINACION DEL ARREGLO PROVISORIO Y DEL TEJIDO CARIADO



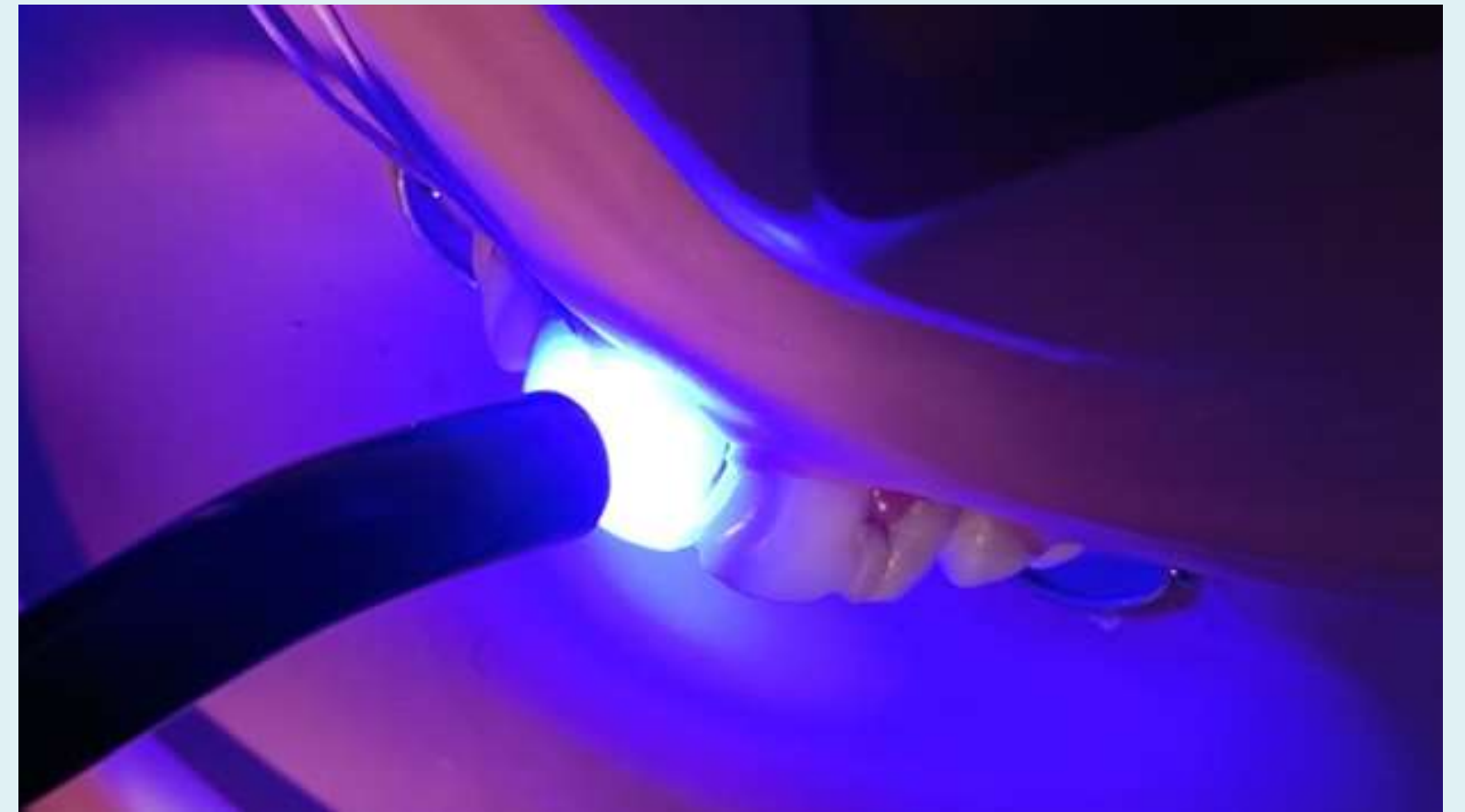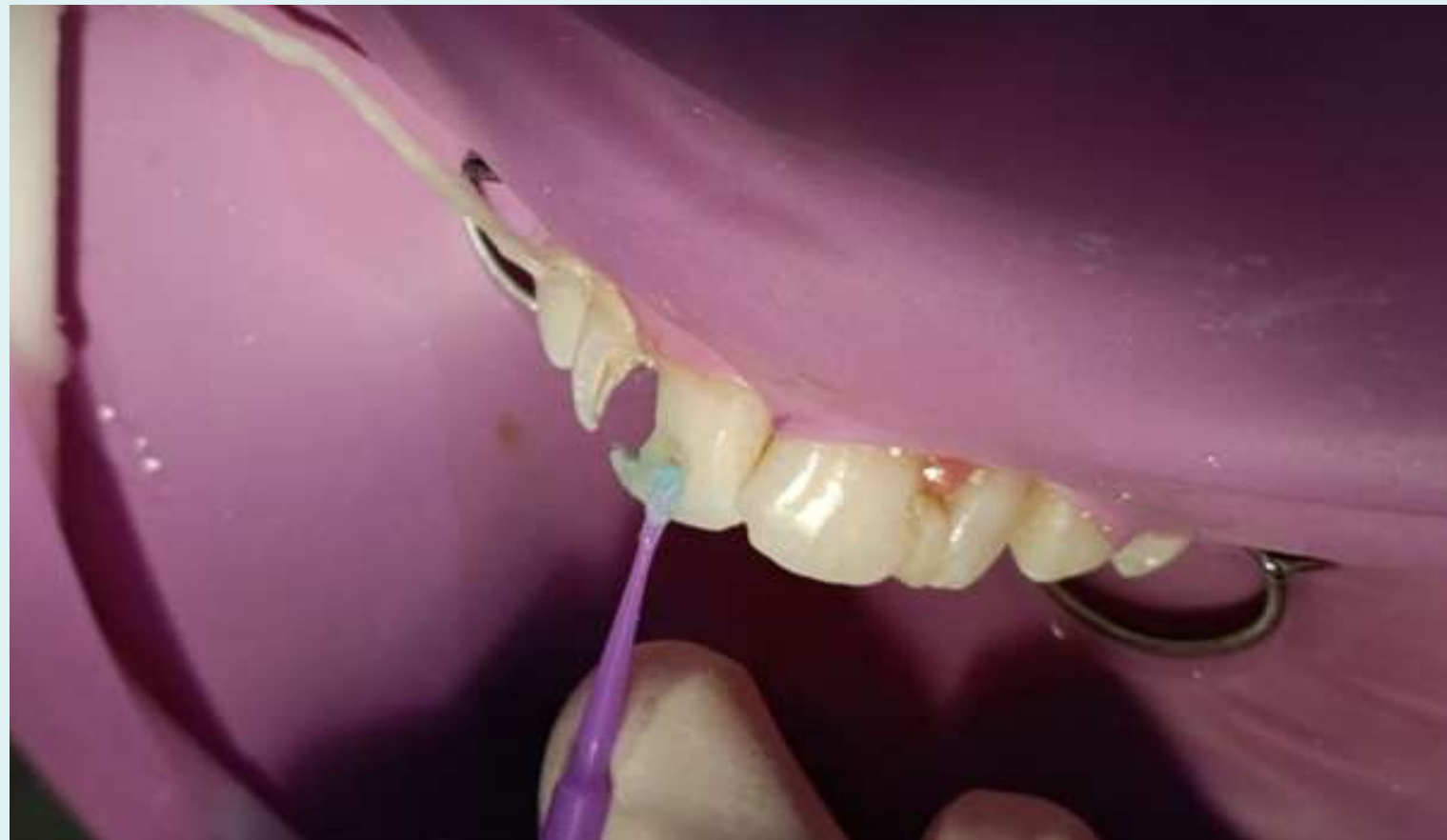PROTECCION PULPAR DIRECTA

Colocación de protección pulpar directa en pd. 11 por cercanía con la pulpa dental.

- 1)- Hidróxido de calcio puro
- 2)- Hidróxido de calcio fraguable
- 3)- Ionómero vitreo



- 1- grabado ácido*
- 2- adhesivo universal*

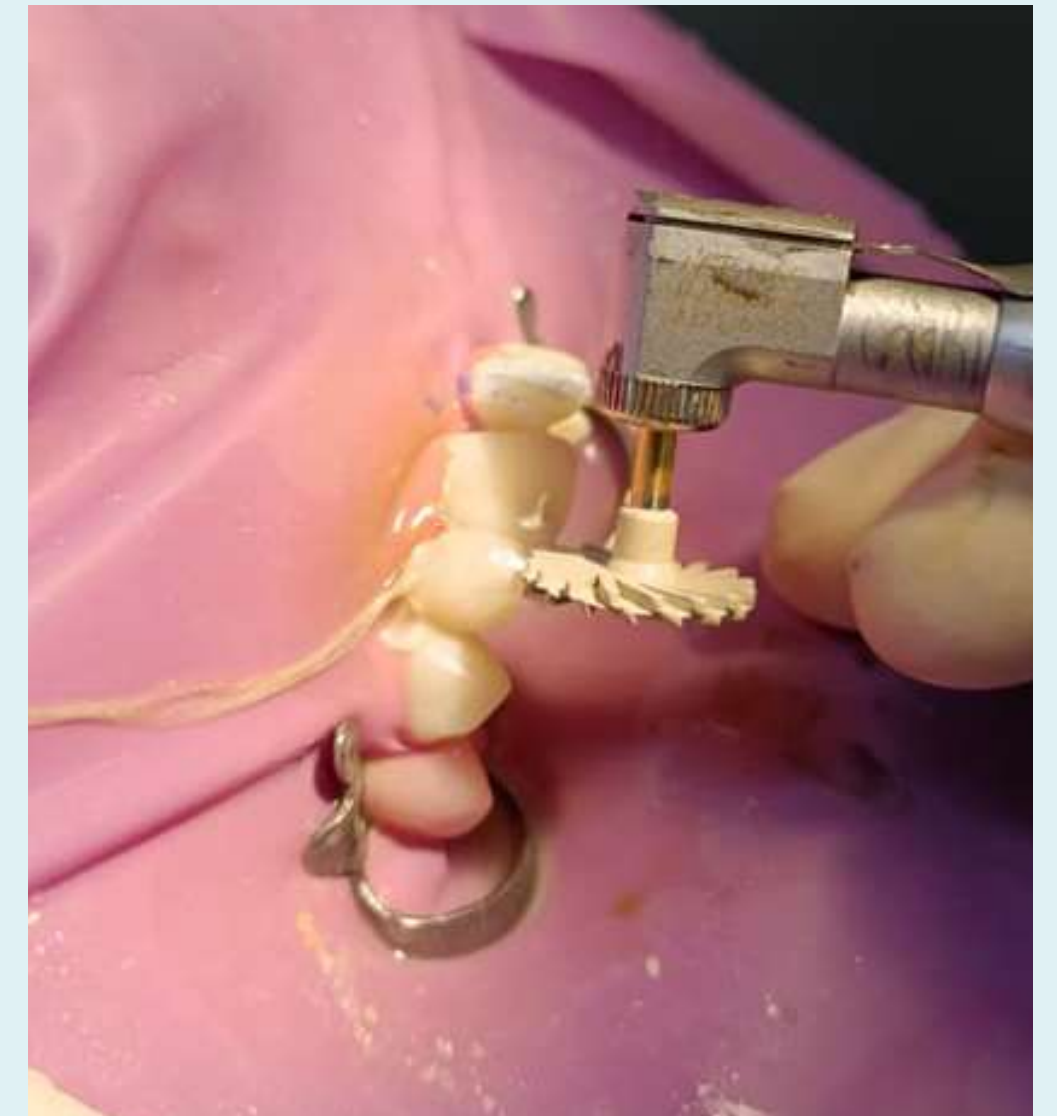
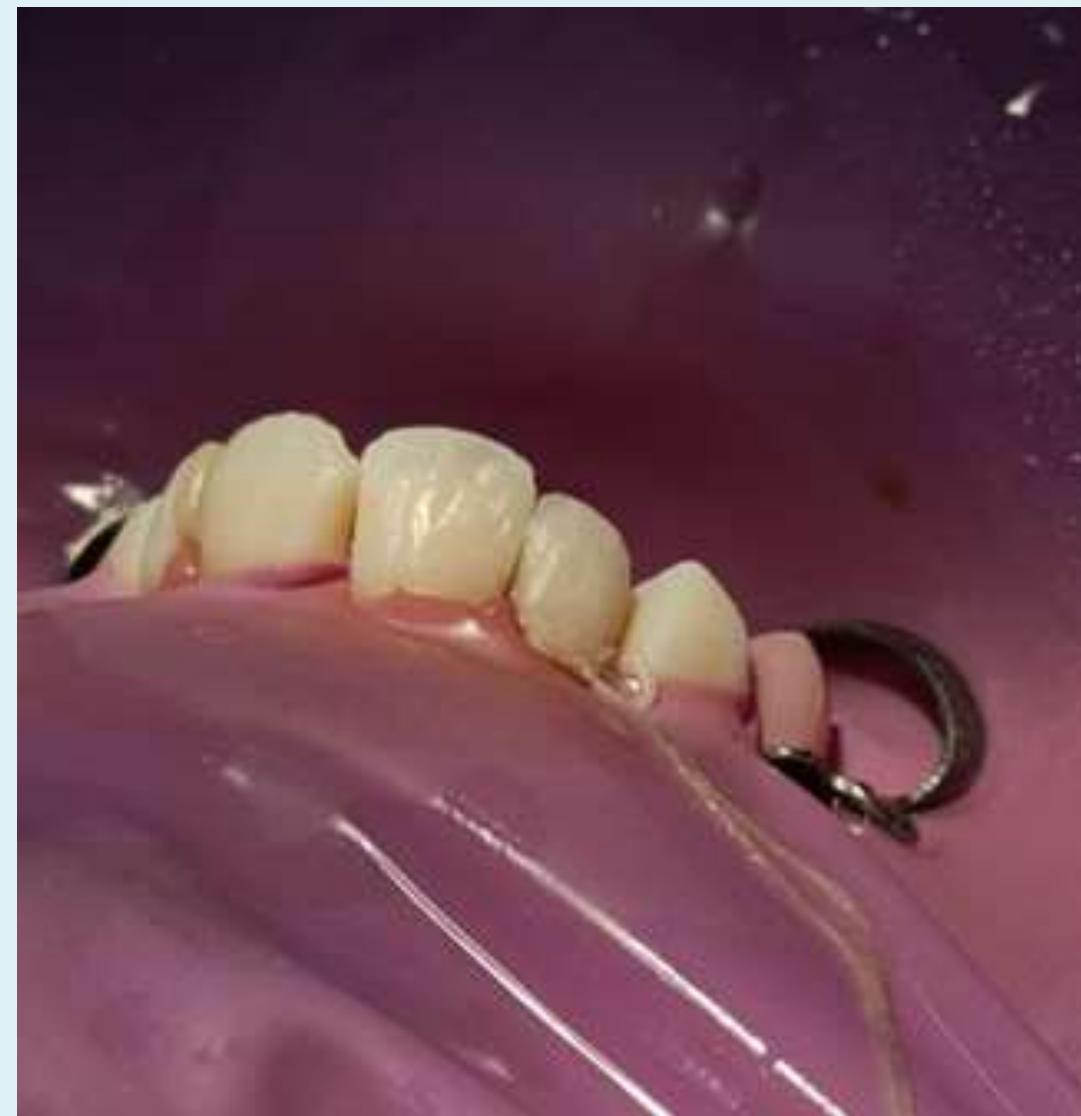

RECONSTRUCCION CON COMPOSITE Y PULIDO

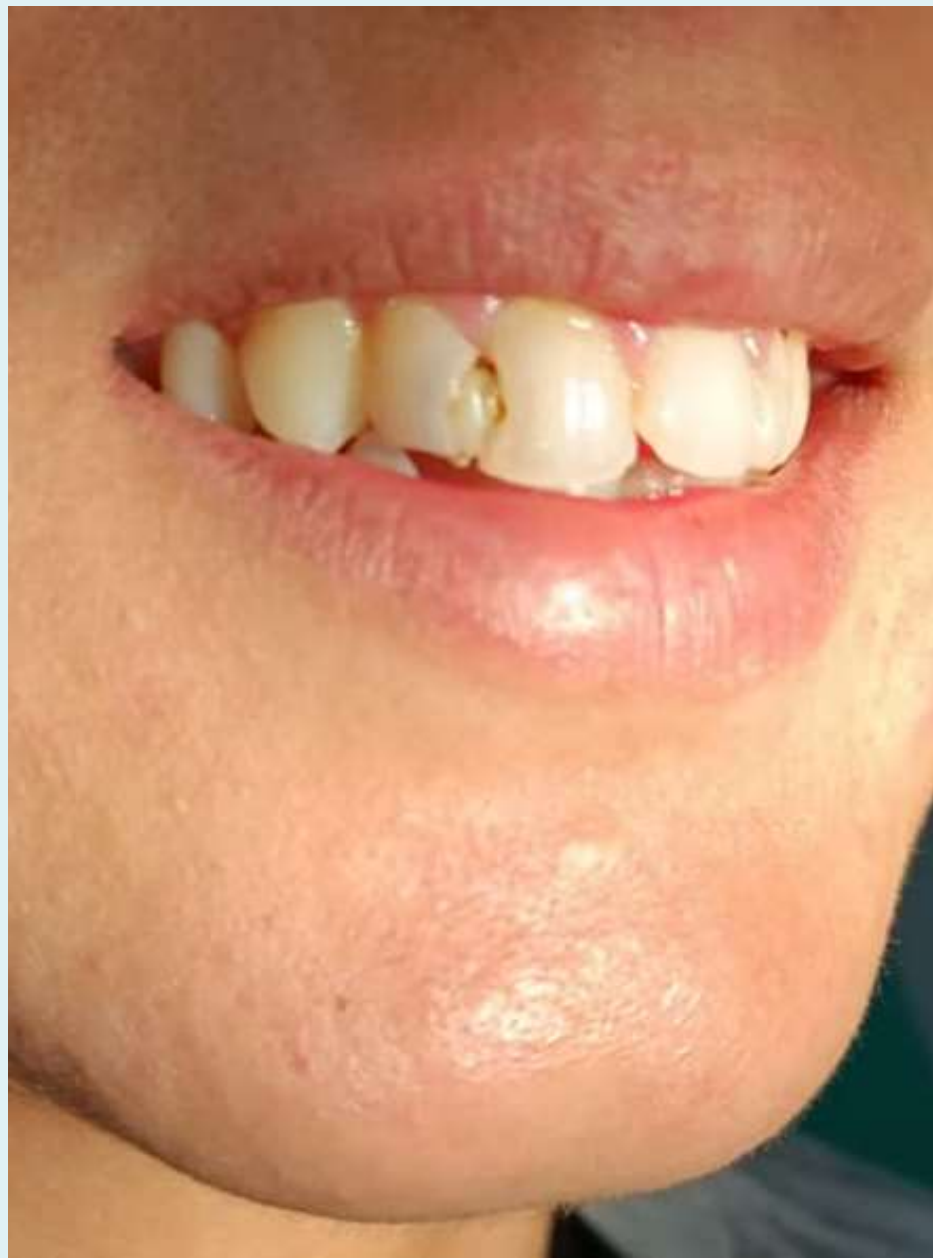composite AD3 y AE2

pasos de pulido:

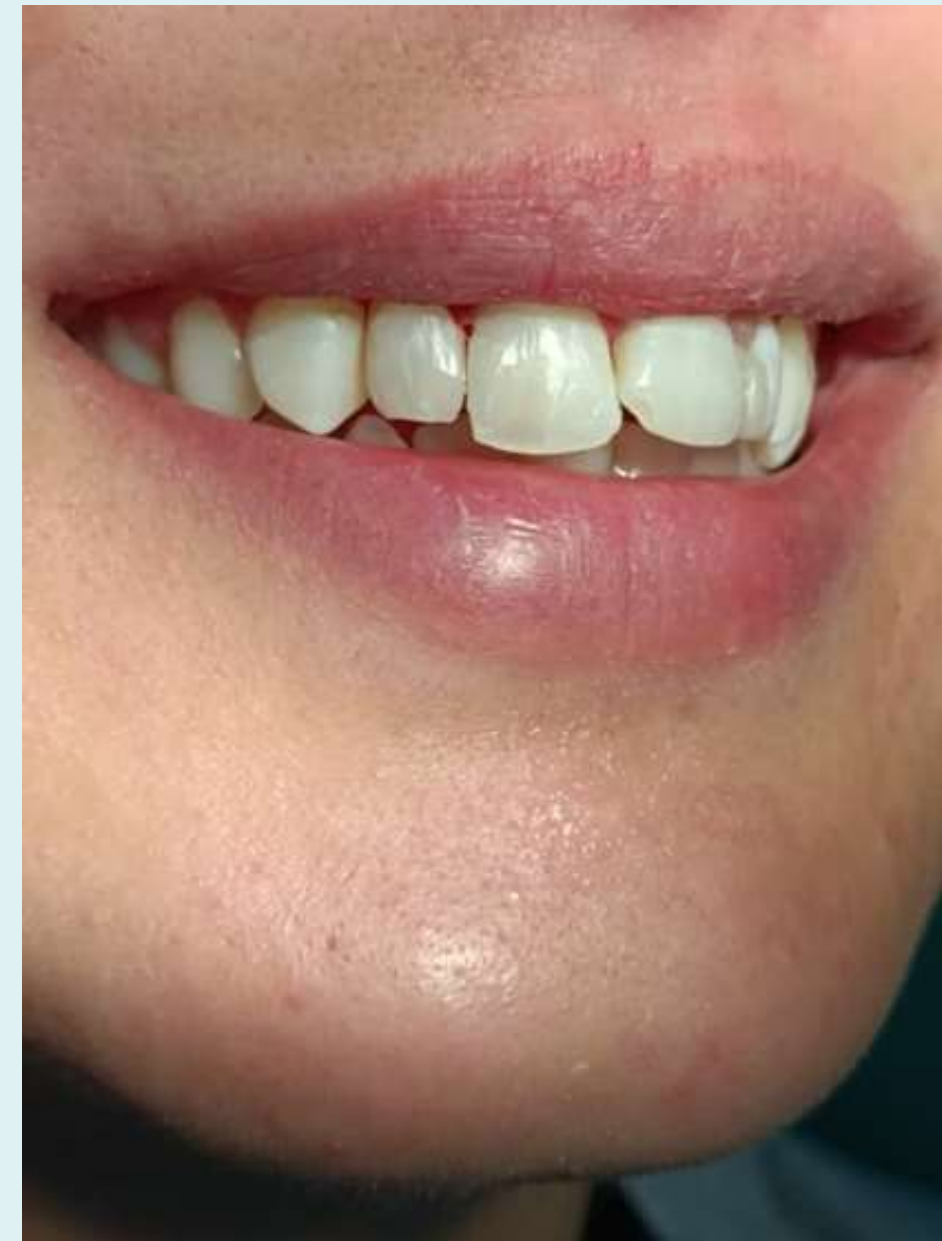- 1- piedra roja y amarilla**
- 2- fresa multifilo**
- 3- discos de goma**
- 4- disco de fieltro**

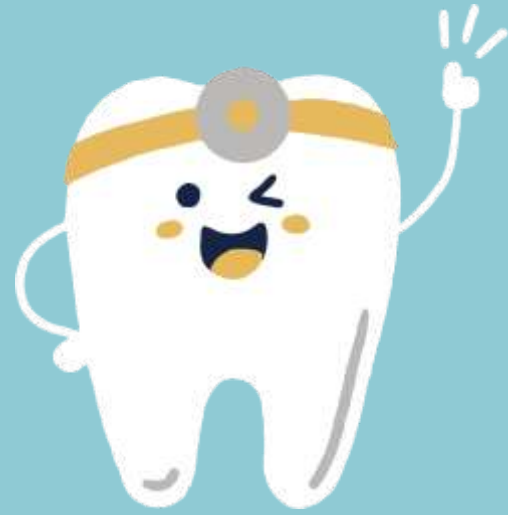

ANTES



DESPUES





MUCHAS GRACIAS