

SÍNDROME DEL RESPIRADOR BUCAL

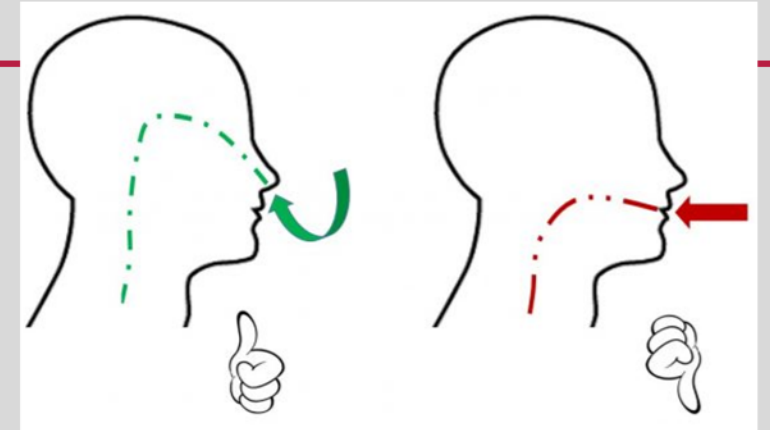
INTEGRAL NIÑOS Y ADOLESCENTES II

FERNANDEZ LEONARDO

5tas. Jornadas de Actualización Odontológica. 3 de octubre de 2024.-

SÍNDROME DEL RESPIRADOR BUCAL

- La respiración es un proceso fisiológico por el cual los organismos vivos toman oxígeno del medio circundante y desprenden dióxido de carbono
- Es una función esencial, que depende de que el aire pase libremente por los conductos nasales y nasofaríngeos
- Dicha función está asociada a la masticación, deglución y a la correcta acción de los músculos de los labios y la lengua, que ayudan a estimular el crecimiento y desarrollo facial
- Cuando se efectúa una respiración por la boca en lugar de hacerlo por la nariz se la conoce como respiración bucal



RESPIRADOR BUCAL

- El respirador bucal es físicamente incapaz de respirar por la nariz
- Presenta cambios faciales, bucales, esqueléticos, psicológicos o psicosociales afectando progresivamente su desarrollo
- La detección y corrección depende de la oportuna intervención de un equipo multidisciplinario que incluye al pediatra del niño, otorrinolaringólogo, fonoaudiólogo, kinesiólogo, odontólogo (especialmente ortodoncistas)



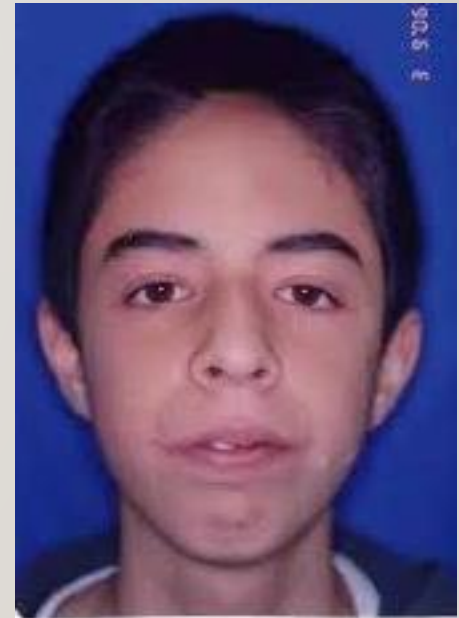CAUSAS

- Alergias crónicas
- Hipertrofia de las amígdalas
- Pólipos nasales
- Desviación del tabique
- Constricción de las vías respiratorias superiores producido por la succión del pulgar



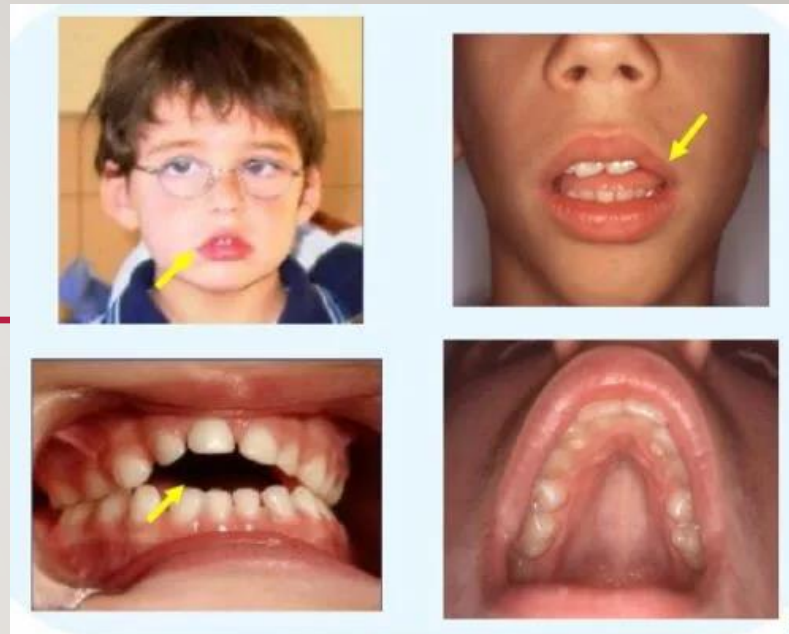CARACTERÍSTICAS FACIALES:

- Facies adenoideas, hipodesarrollo de los huesos propios de la nariz, boca abierta, incompetencia labial
- Narinas estrechas del lado de la deficiencia respiratoria con hipertrofia de la otra narina o las dos estrechas
- Ojeras y piel pálida debido a la pobre oxigenación
- Hipertrofia del músculo borla del mentón
- Labio superior hipotónico, flácido en forma de arco



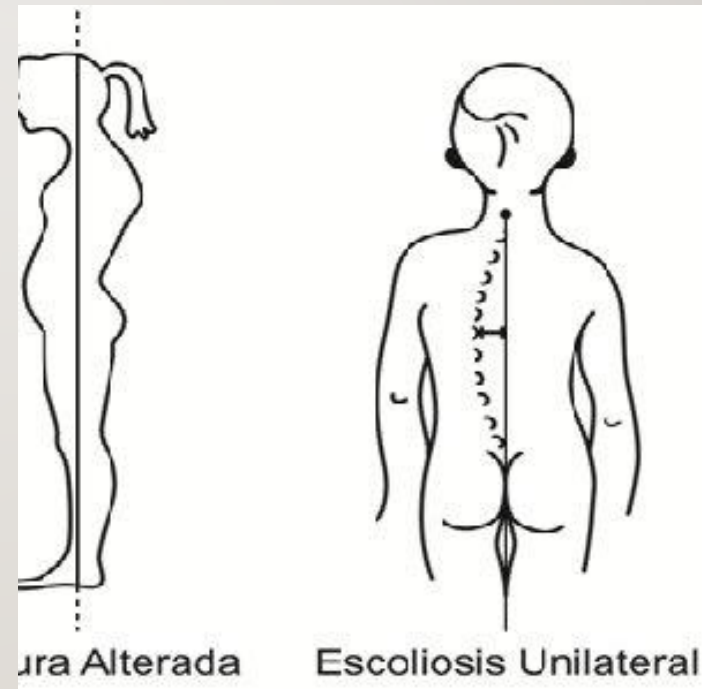
CARACTERÍSTICAS INTRAORALES:

- Mordida abierta anterior con o sin interposición lingual
- Mordida cruzada posterior, uni o bilateral
- Estrechez transversal del maxilar superior, es decir, paladar profundo y estrecho
- Presencia de hábitos secundarios (deglución atípica, succión labial)
- Retrognatismo del maxilar inferior o rotación mandibular hacia abajo y atrás



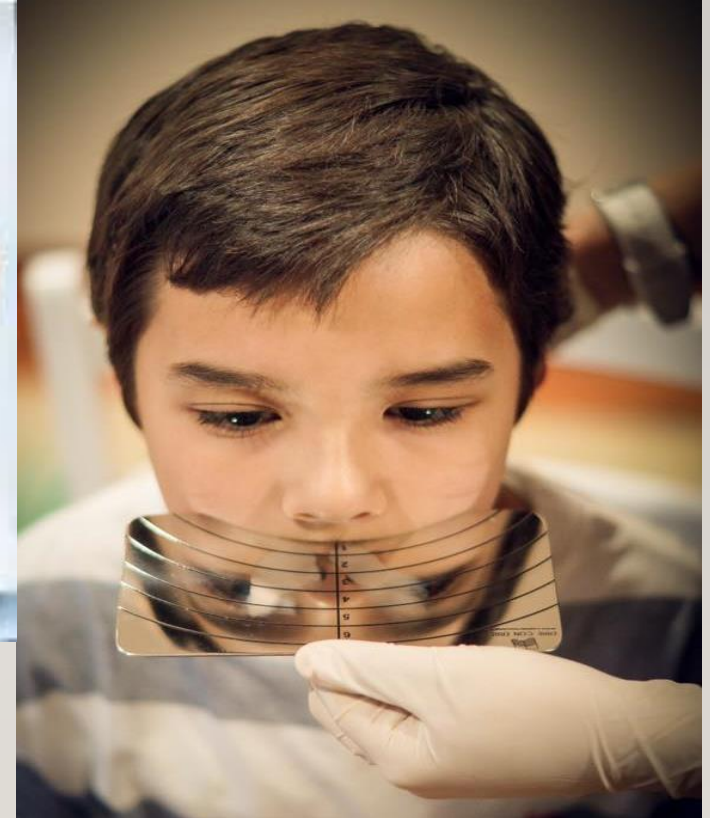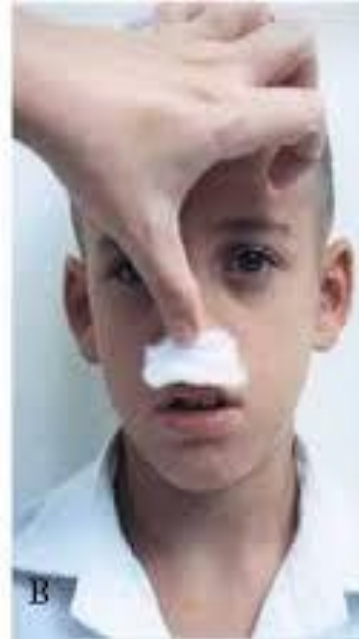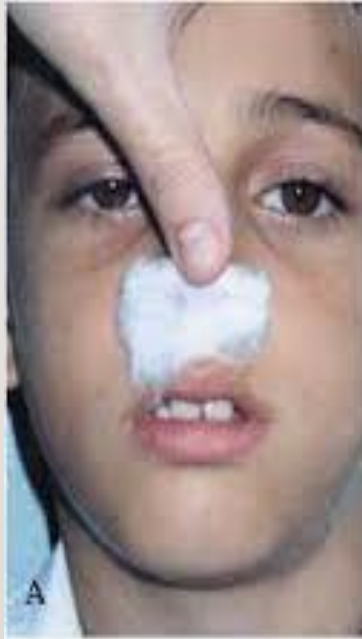CAMBIOS ESQUELETICOS

- Falta del desarrollo del torax
- Aumento de cifosis dorsal
- Aumento de lordosis lumbar
- Escoliosis
- Pie plano



DIAGNOSTICO CLÍNICO

- Reflejo Nasal de Godin
- Espejo de Glatzel
- Prueba de papel
- Prueba de algodón



TRATAMIENTO

- El primer paso es tratar el factor causal
- Rehabilitar la musculatura realizando ejercicios funcionales para fortalecer los músculos periorales
- Trabajar en conjunto con el otorrinolaringólogo en caso de que tenga una obstrucción nasal
- Tratamiento ortopédico / ortodóncico

ii MUCHAS GRACIAS !!

