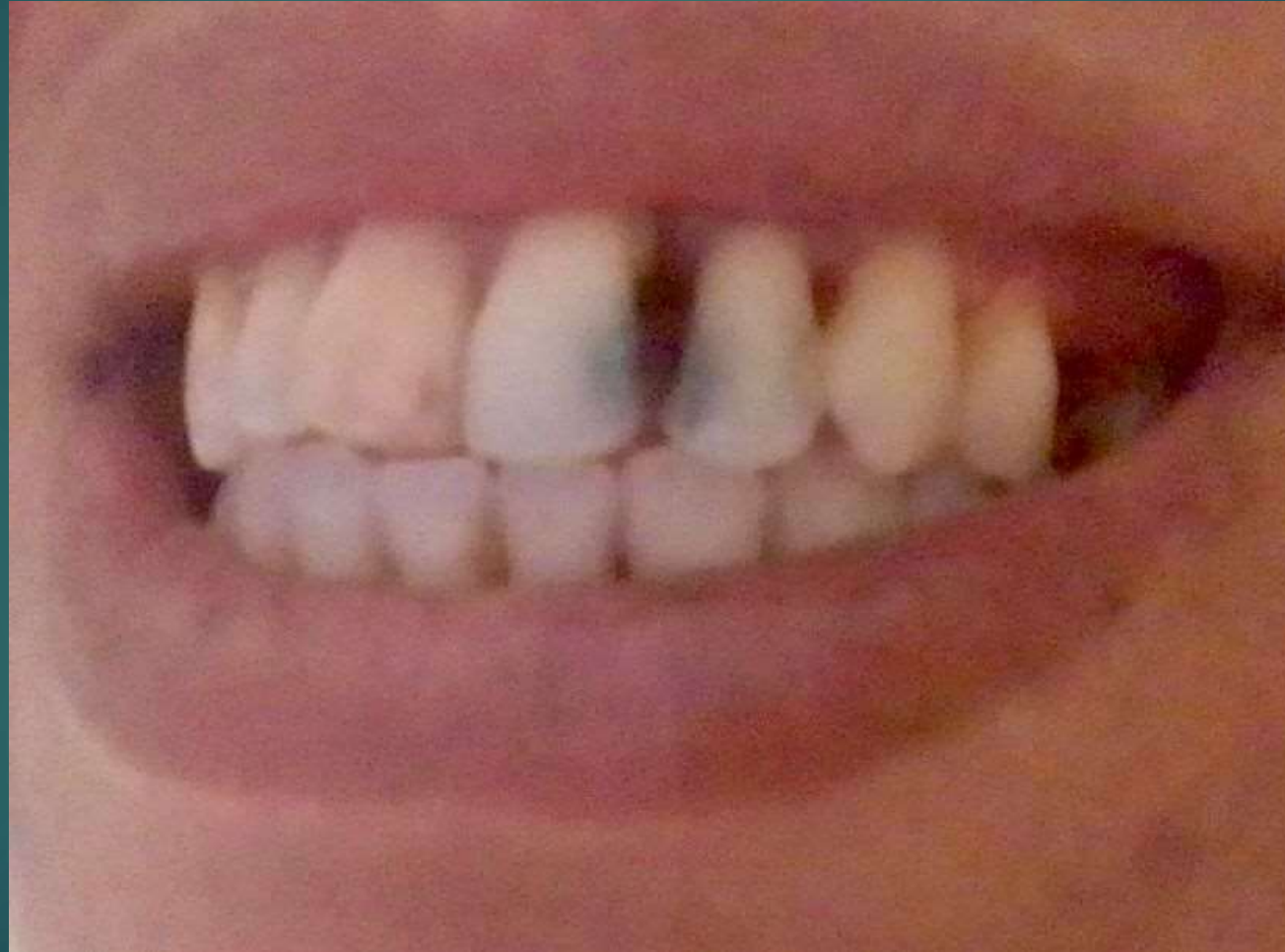



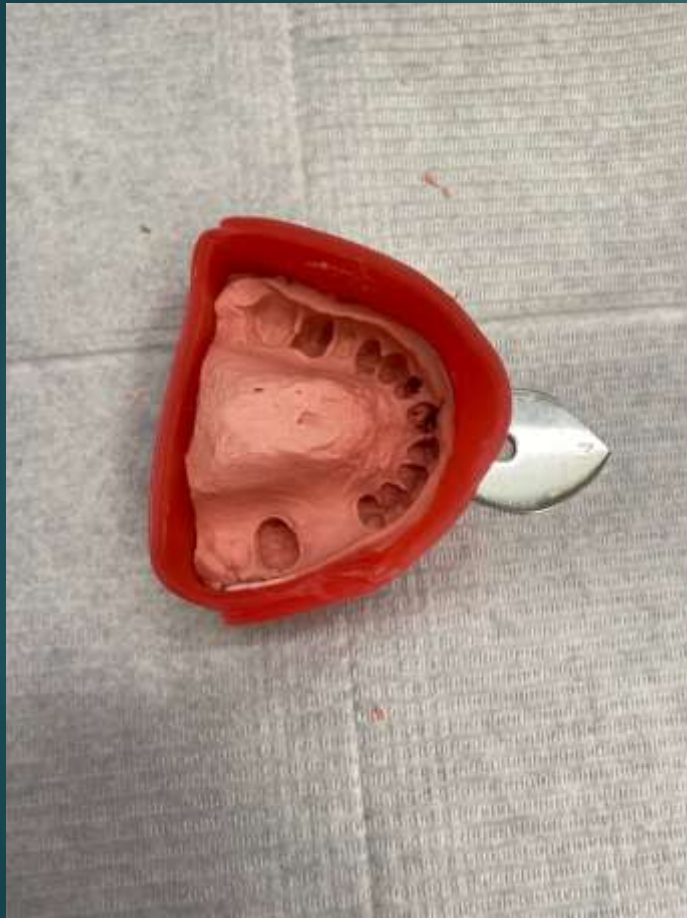# Restauración caries clase 3 en pieza 21 y clase 4 en pieza 22 con llave de silicona

DAVID ANDRES ESPINOSA GRANDA

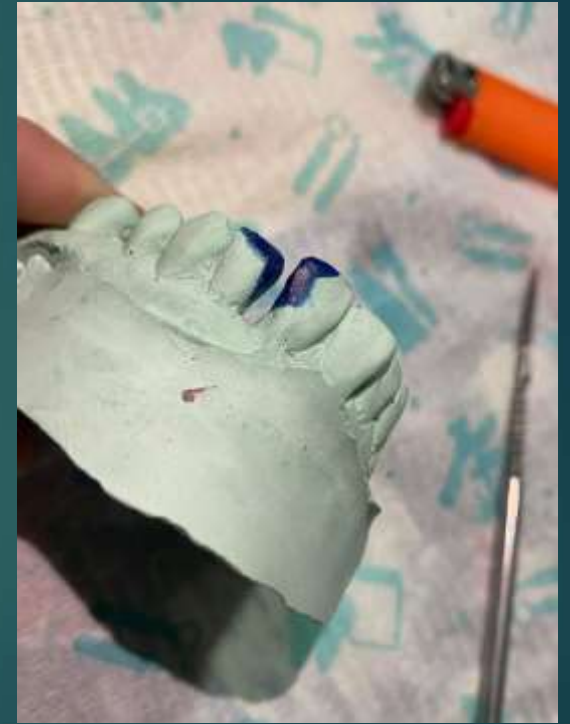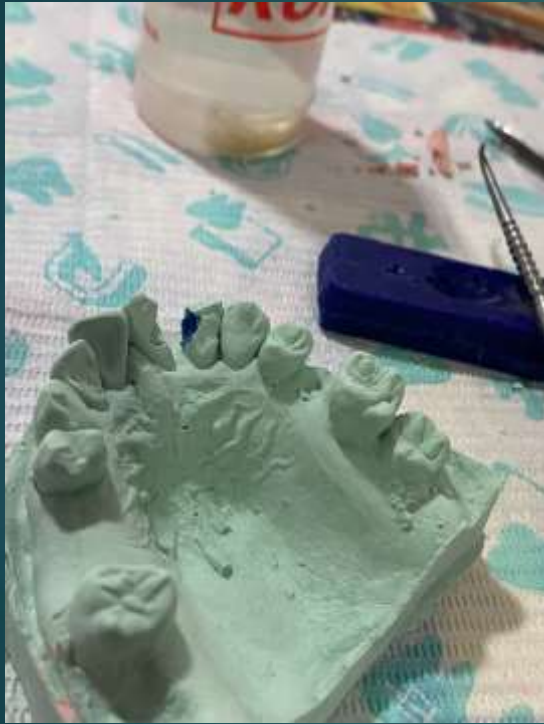Asiste paciente femenina de 34 años, remitida por la guardia para realizarse tratamiento de conducto en la pieza 21 y 22.



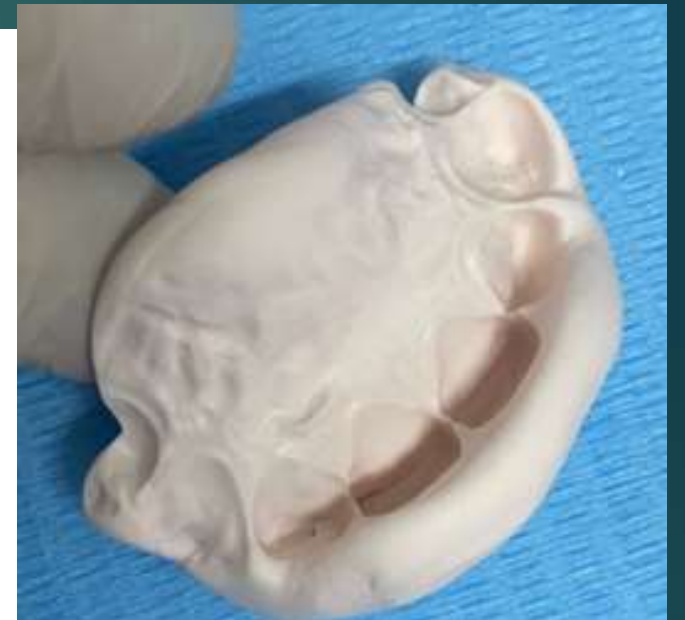# TOMA DE IMPRESIÓN CON ALGINATO



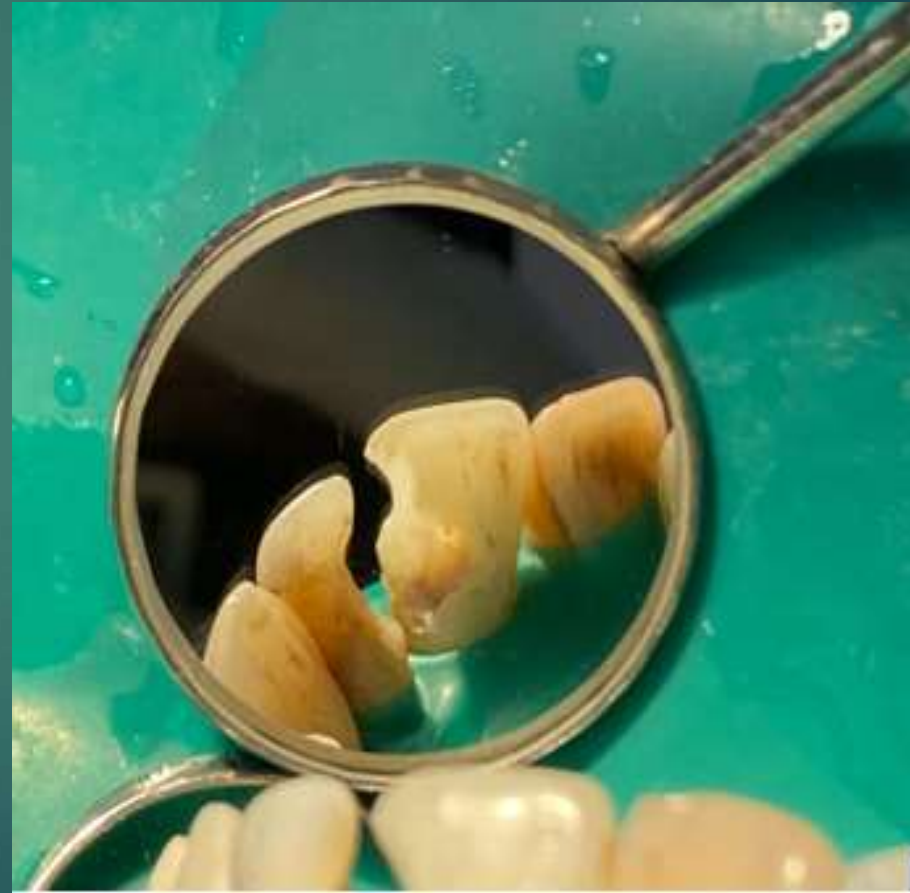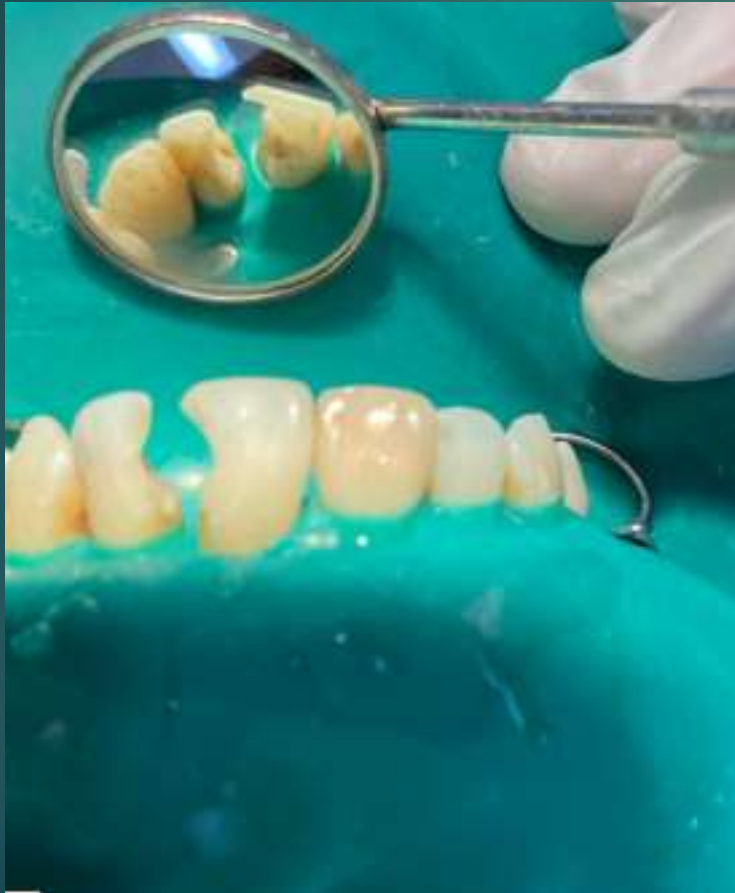# ENCERADO DIAGNOSTICO



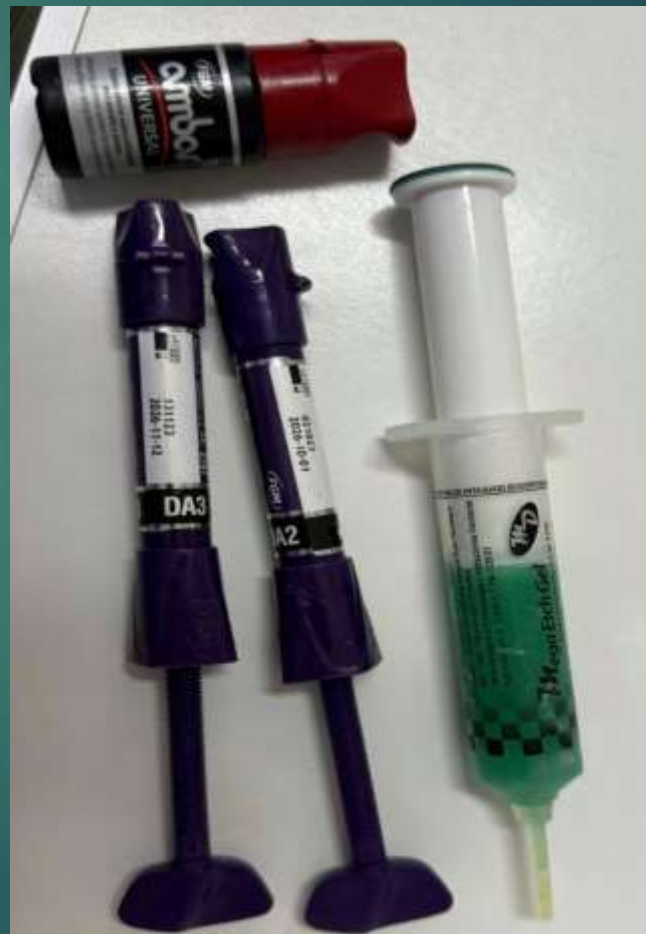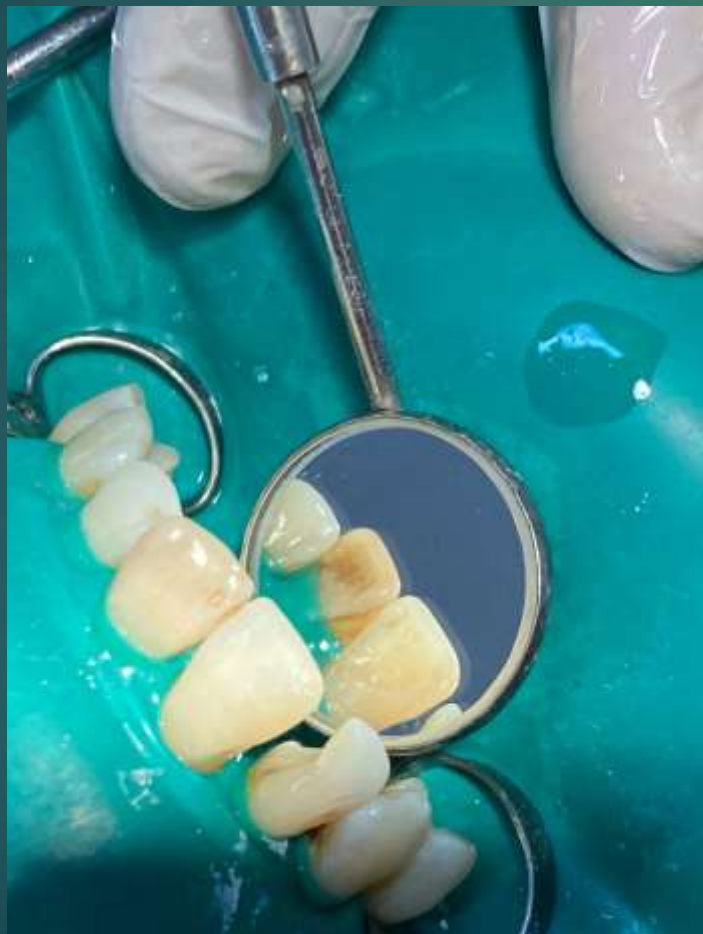# IMPRESIÓN CON SILICONA MASA



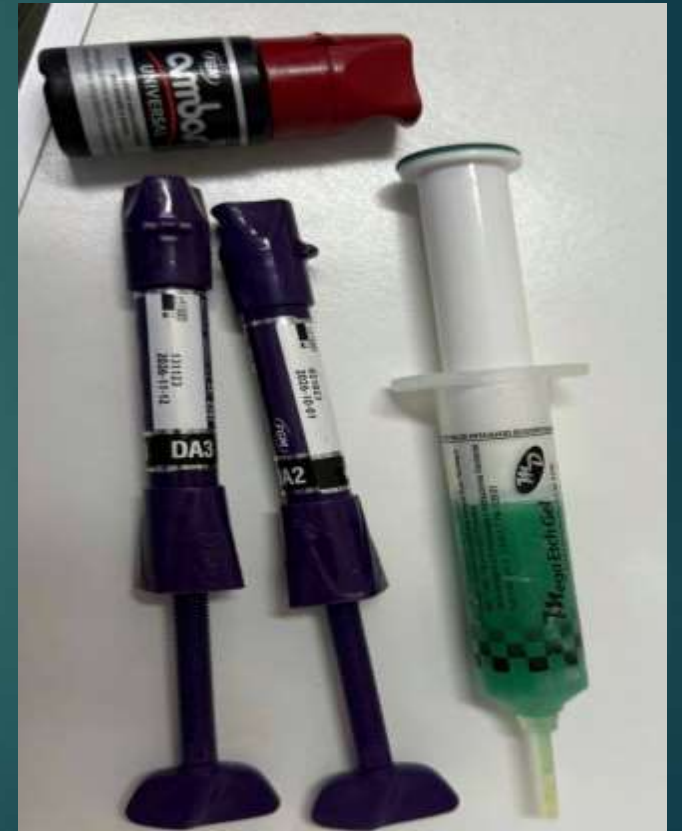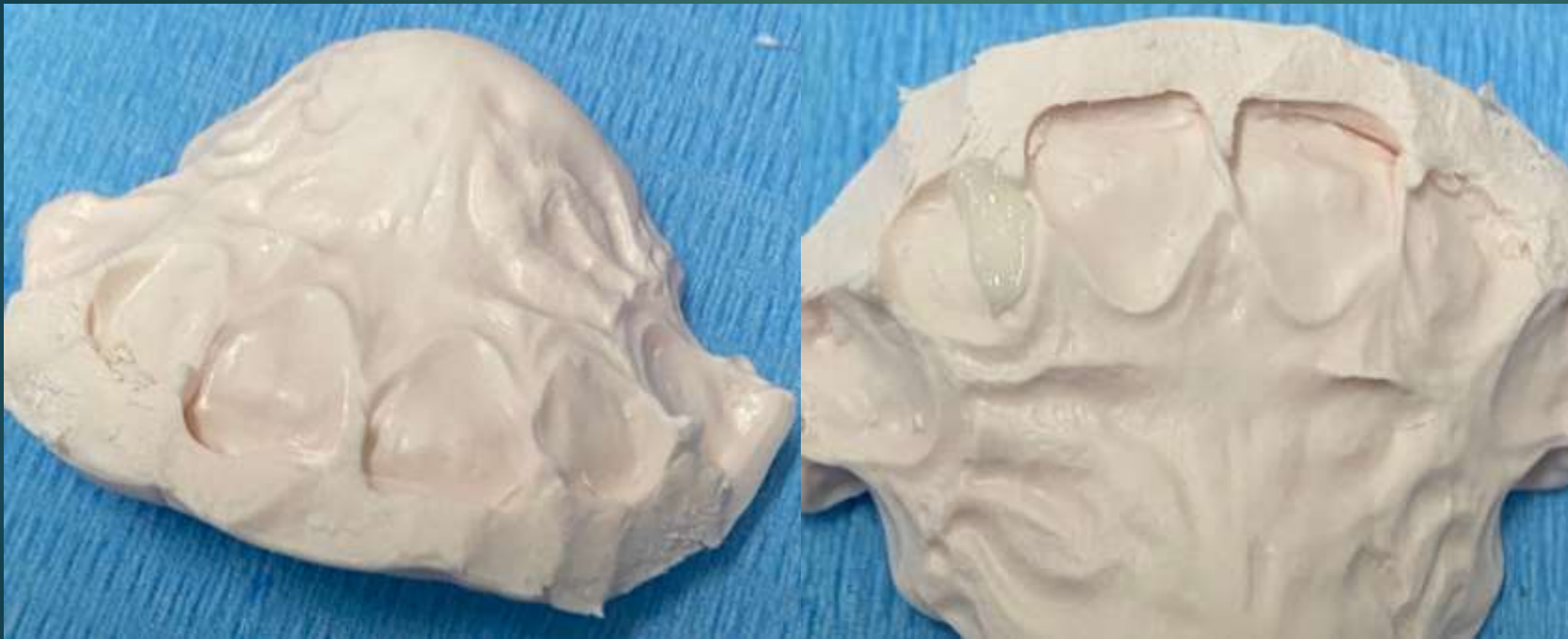Piezas 21 y 22 limpias de caries,  
previas a la restauración

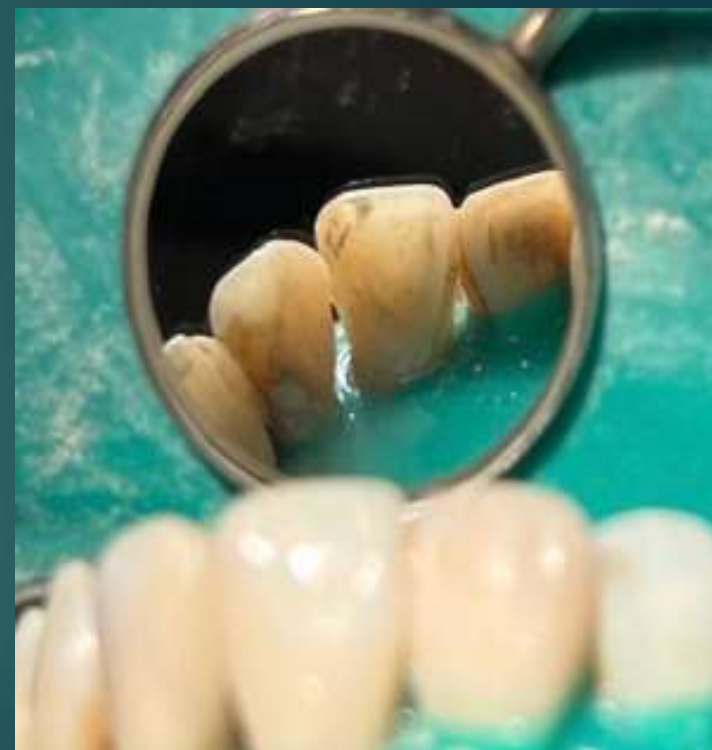
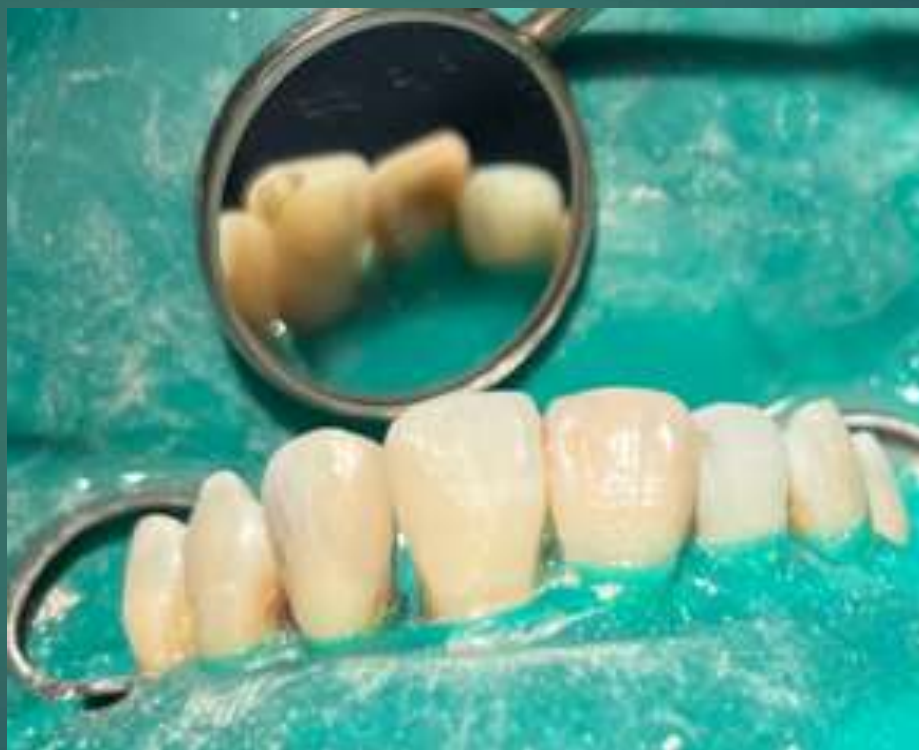
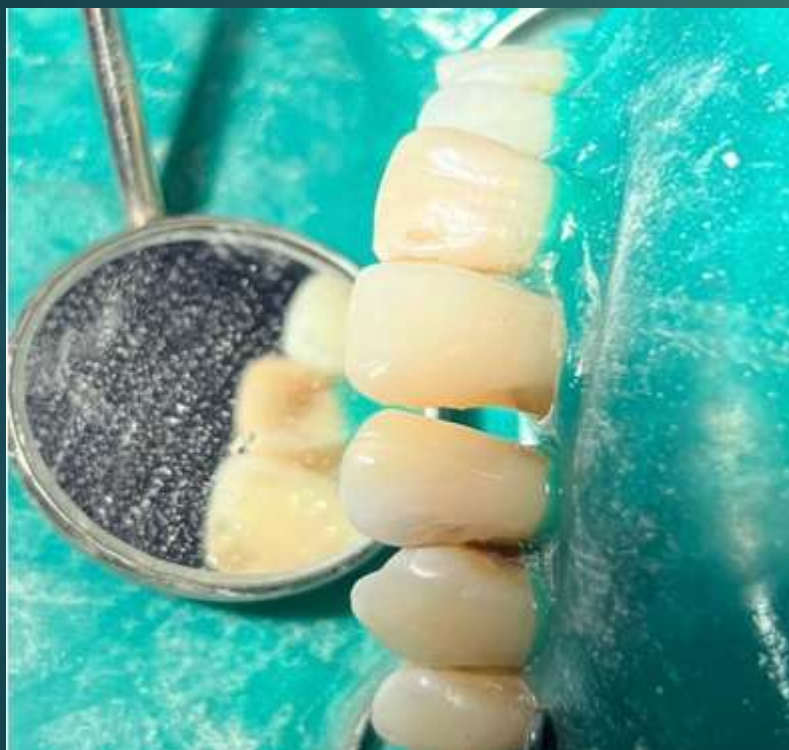# RESTAURACION PIEZA 21



# RESTAURACION PIEZA 22 CON LLAVE DE SILICONA

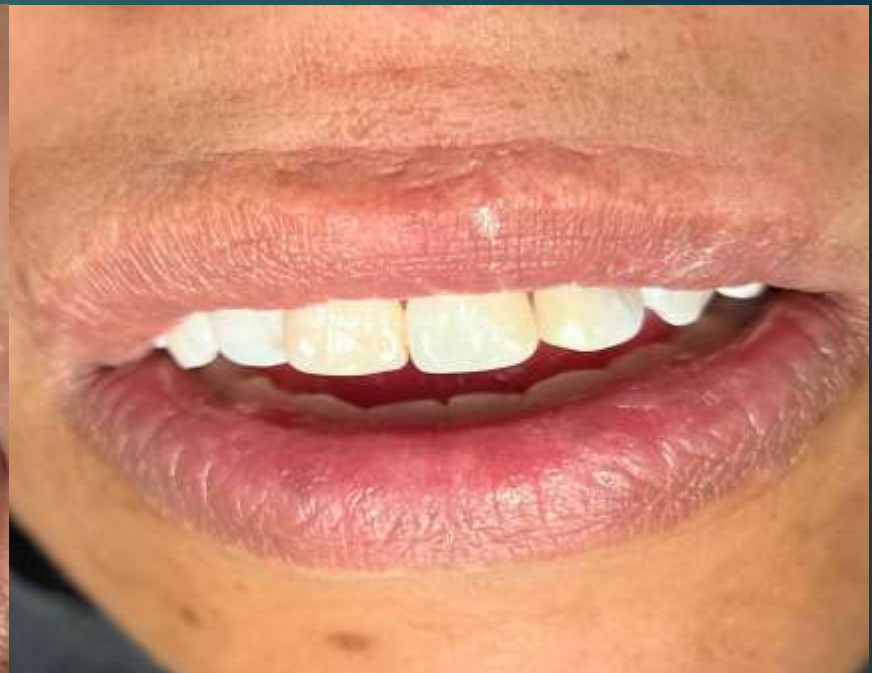
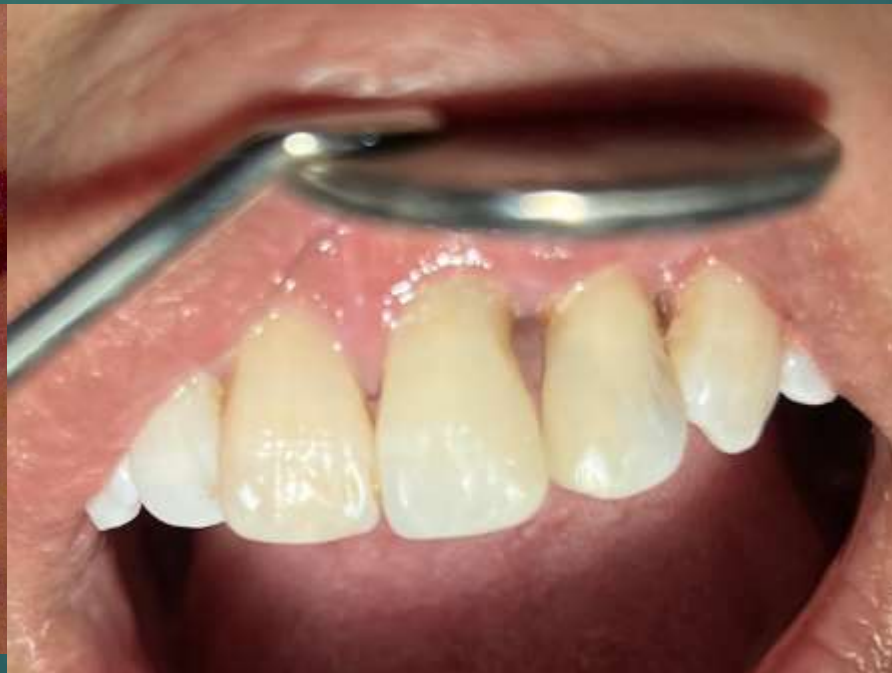
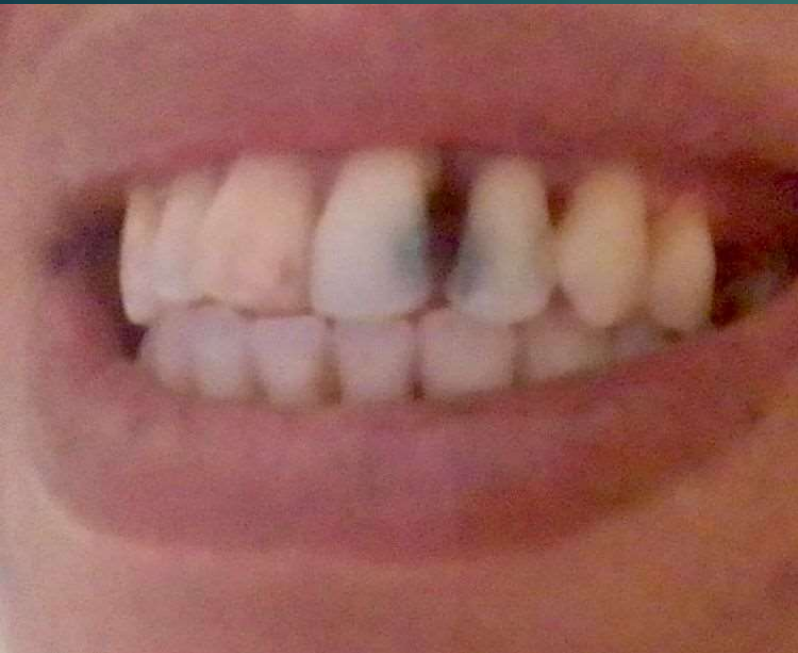


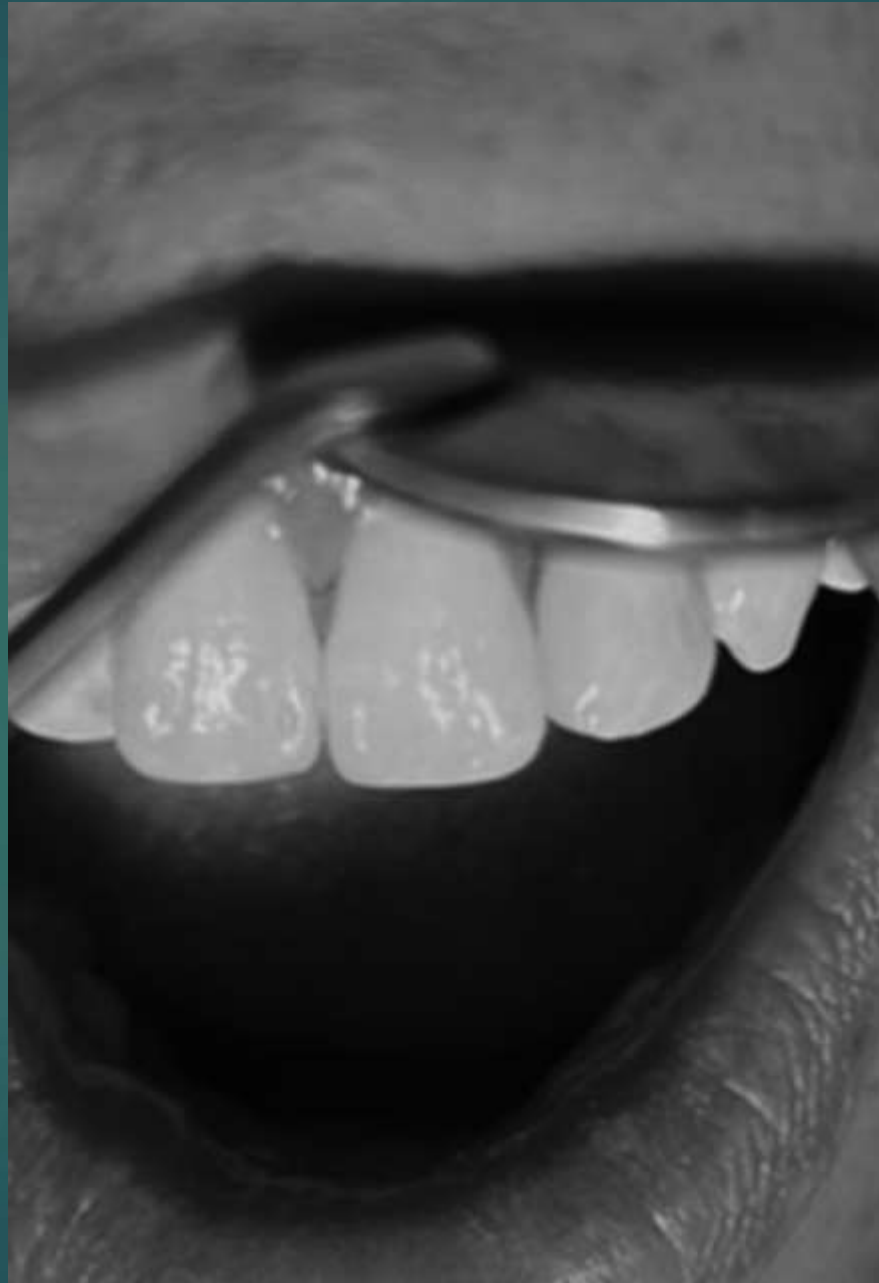# PULIDO



# PIEZA 21 Y 22 RESTAURADAS





GRACIAS :)